

# Quelques pistes en dermatologie tropicale

Journée Médicale du PHANS

11\_09\_24

Dr Vincent Stoffel

# La dermatologie

- Spécialité médicale traitant des maladies de la peau
- La peau est l'organe le plus étendu de notre organisme : 1,73 m<sup>2</sup>
- “Ce qu'il y a de plus profond chez l'homme, c'est la peau ... ” Paul VALÉRY

# Les tropiques

- Tropique du Cancer au Nord :  $23^{\circ}26'$
- Tropique du Capricorne au Sud :  $23^{\circ}26'$
- Les tropiques = zone intertropicale
- Vaste zone allant de l'Amérique latine à l'Asie en passant par l'Afrique

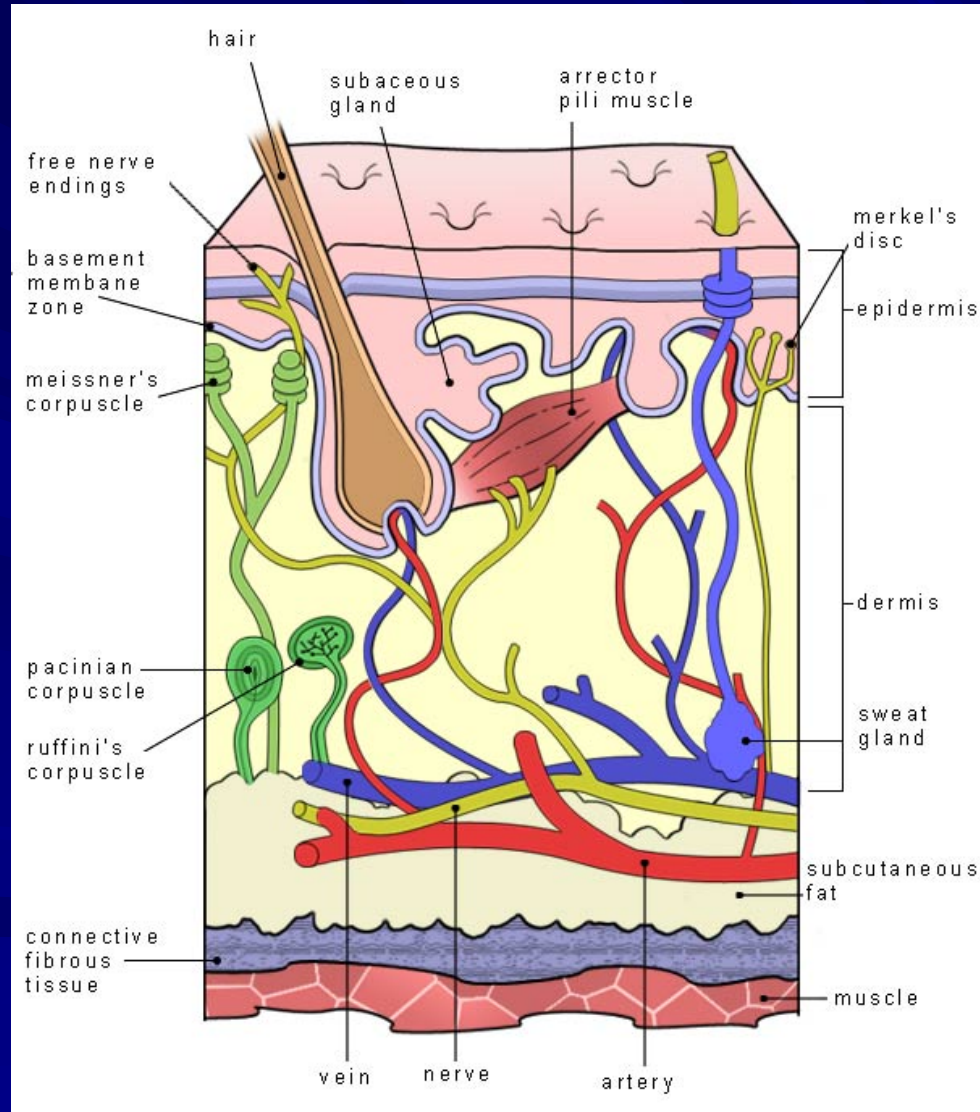
# Les tropiques

- Dénominateur commun = température toujours élevée
- Moyenne du mois le plus froid > 18°C
- Aire de *Plasmodium falciparum*
- Densité médicale : 1/25 000 vs 1/500
- Dépenses de santé : 37 USD (Afrique subsaharienne) soit 5,5% PIB vs 3 100 USD (pays riches) soit 11% PIB

# Une équation

- Dermatologie tropicale
- =
- Dermatoses cosmopolites
- +
- Dermatoses tropicales
- sur peau génétiquement pigmentée

# Anatomie de la peau



# Ecologie de la peau

- Peau : SA, *S. epidermidis*,  
*Micrococcus* spp
- Follicules : *Propionibacterium*  
spp, *Pityrosporum* spp  
(*Malassezia* spp)
- Plis : *Corynebacterium* spp,  
*Candida* spp, *Acinetobacter* spp

# Synonymes

- *Malassezia furfur*
- = *Pityrosporum orbiculare*
- = *Pityrosporum ovale*



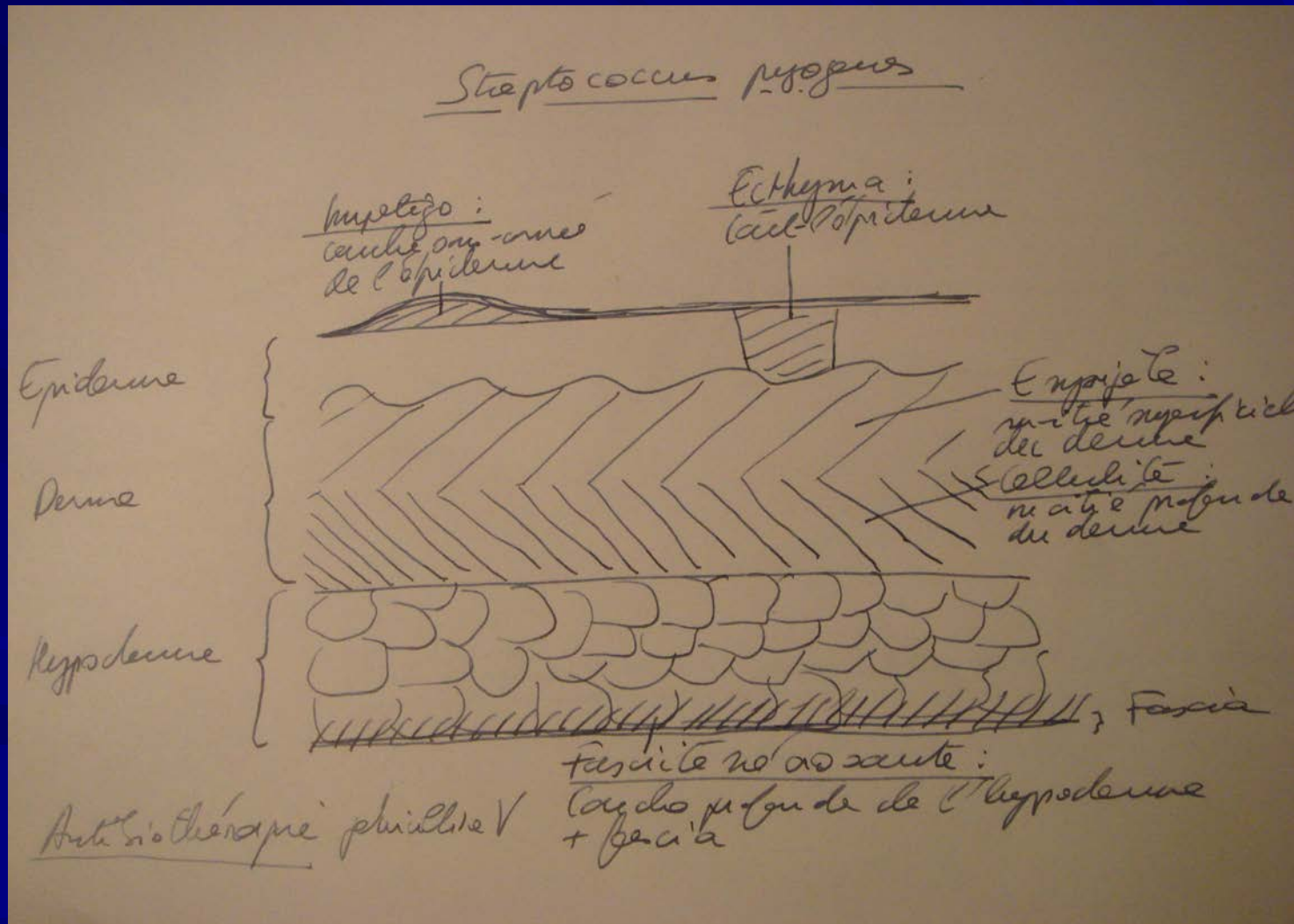
# Les dermatoses cosmopolites

- Infections de la peau
- Dermatitis
- Maladies autoimmunes
- Tumeurs de la peau
- Miscellanées

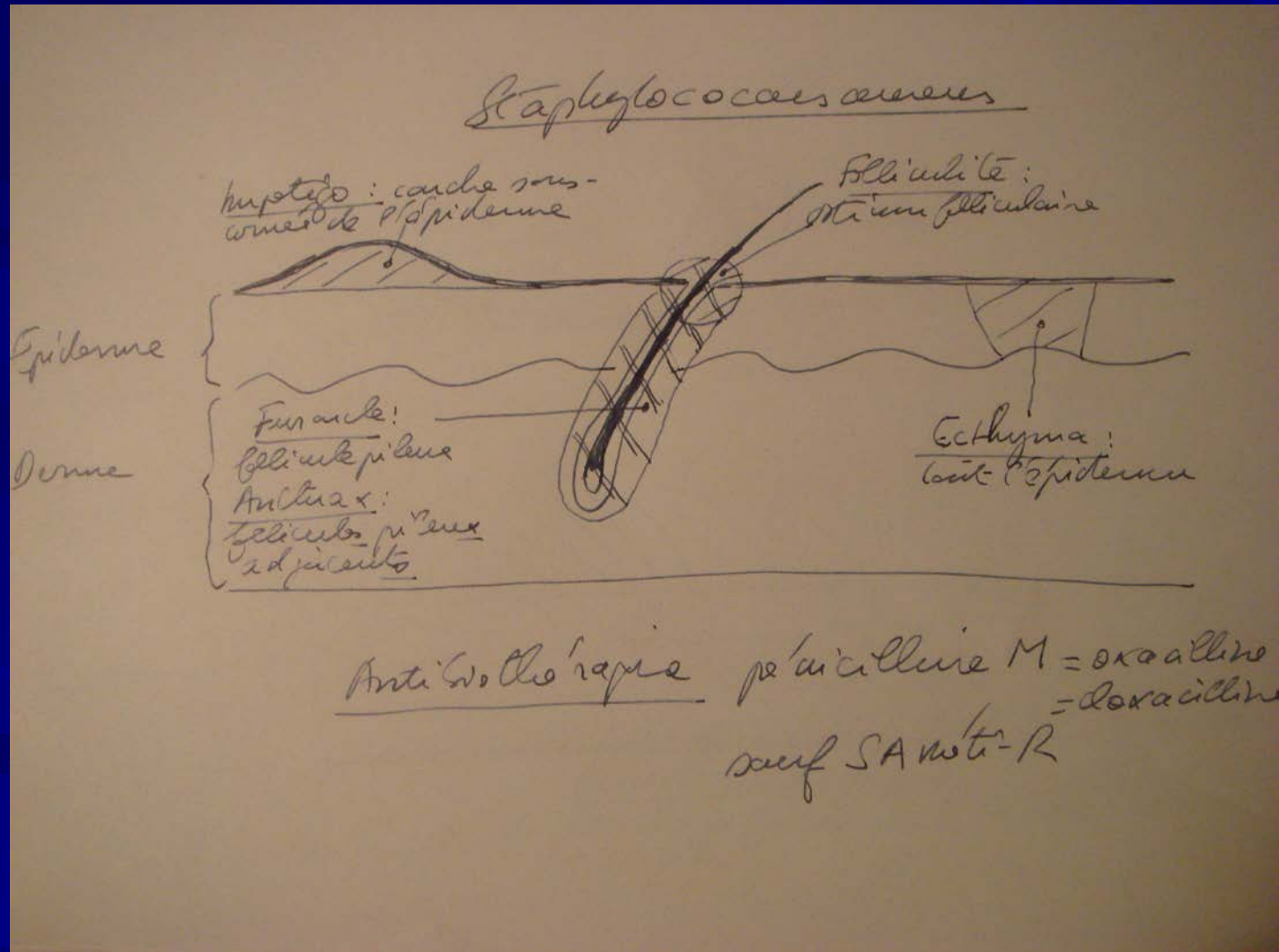
# Les infections de la peau

- Bactériennes
- Virales
- Fongiques
  - Levuriques
  - Dermatophytiques
- Parasitaires

# Les infections bactériennes de la peau



# Les infections bactériennes de la peau



# Les infections bactériennes de la peau

- Streptocoque pyogenes : fièvre écarlate ou scarlatine ou 2ème maladie
- Corynebacterium minutissimum : érythrasma
- Corynebacterium tenuis : trichobactériose
- Corynebacterium keratoliticum : kératolyse ponctuée
- Mycobacterium marinum : granulome des aquariophiles
- Borrelia burgdorferi : érythème chronique migrant ou érythème de Lipschutz .../...

# Les infections virales de la peau

- HerpèsVirus

- HV1 > taille
- HV2 < taille
- HV3 = VZV
- HV4 : Epstein Barr Virus [MNI, (LB)]
- (HV5 : CMV)
- HV6 : Exanthème subit = roséole infantile = 6ème maladie
- HV7 : Pityriasis rosé de Gibert
- HV8 : Sarcome de Kaposi

# Les infections virales de la peau

- Les autres virus
  - Parvovirus B19 : érythème infectieux ou mégalérythème épidémique ou 5ème maladie (érythroblastopénie)
  - Paramyxovirus : rougeole ou 1ère maladie
  - Poxvirus : molluscum contagiosum
  - Myxovirus : rubéole ou 3ème maladie
  - ....

# Les exanthèmes infantiles

- 1ère maladie : rougeole (paramyxovirus)
- 2ème maladie : scarlatine (SP)
- 3ème maladie : rubéole (myxovirus)
- 4ème maladie : maladie de Dukes (entérovirus, échovirus, coxsackie)
- 5ème maladie : érythème infectieux ou mégalérythème épidémique (parvovirus B19)
- 6ème maladie : exanthème subit, roséole infantile (HV6)



# Les infections fongiques de la peau et de ses annexes

- Fongiques

- Levuriques

- *Candida albicans*
    - *Malassezia furfur* : pityriasis versicolor, pellicules, dermatite séborrhéique

- Dermatophytiques

- *Trichophyton*
    - *Epidermophyton*
    - *Microporon*

# Les infections fongiques de la peau et de ses annexes

Type	Genre du germe	Peau	Cheveux	Ongles	Muqueuses
Dermatophytes	Trichophyton				
	Epidermophyton				
	Microsporon				
Levures	Candida			Para- unguéal	
	Malassezia Pityrosporum		Cuir chevelu		

# Les traitements des infections fongiques

Type	Genre du germe	Peau	Cheveux	Ongles	Muqueuses
Dermatophytes (multicellulaire & filamenteux)	Trichophyton	<b>Imid. Gr. po</b>	<b>Rasage</b>	<b>Absten- tion</b>	
	Epidermophyton	<b>Imid. Gr. po</b>		<b>Absten- tion</b>	
	Microsporon	<b>Imid. Gr. po</b>	<b>Rasage</b>		
Levures (Unicellulaire & bourgeonnement)	Candida	<b>Myco. Imid.</b>		<b>Myco. Imidaz.</b>	<b>Myco. Imidazolés</b>
	Malassezia Pityrosporum	<b>SeS Imid.</b>	<b>Sulfure de Se Imidazolé</b>		

# Les infections parasitaires de la peau

- Poux
- Morpions
- Gale

# Les dermatites

- Dermatite atopique
- Dermatite séborrhéique
- Dermatite de contact
  - Dermatite allergique de contact
  - Dermatite irritative de contact
- Traitement : corticothérapie locale

# Les maladies autoimmunes de la peau

- Pemphigoïde bulleuse
- Pemphigus
- Alopecia areata
- Lichen plan
- Vitiligo
- Lupus érythémateux chronique discoïde .../...

# Les tumeurs bénignes de la peau

- Verrue
- Kératose séborrhéique
- Kératoacanthome
- Histiocytofibrome ou dermatofibrome
- Chéloïde
- Lipome
- Botriomycome
- Kyste épidermique et sébacé
- Hidradénome ou syringome
- Angiome
- Naevus
- Neurofibrome .../...

# Les tumeurs malignes de la peau

- Précancéreuses : kératose actinique, Bowen, Paget
- EOA basocellulaire
- EOA spinocellulaire
- Mélanome malin
- Autres : liposarcome .../...



# Miscellanées

- Acné
- Psoriasis
- Urticaire
- Eruption médicamenteuse
- Ulcères
- Génodermatoses
- IST
- .../...

# Les dermatoses tropicales

- Infections de la peau +++++ (dont ulcère phagédénique)
- Miscellanées : surtout éruption médicamenteuse (Erythème pigmenté fixe, toxidermies) et IST

# Les infections bactériennes de la peau = idem +

- Ulcère phagédénique
- Mycobactérioses : lèpre, Buruli, tuberculose cutanée
- Tréponématoses endémiques non vénériennes : bégjel et pian
- Mycétome ou pied de Madura
- Noma ou cancrum oris
- .../...

# Les infections virales de la peau = idem +

- VIH/SIDA

- .... / ....

# Les infections fongiques de la peau = idem +

- Sporotrichose
- Eumycétome ou pied de Madura
- Chromoblastomycose
- .... / ....

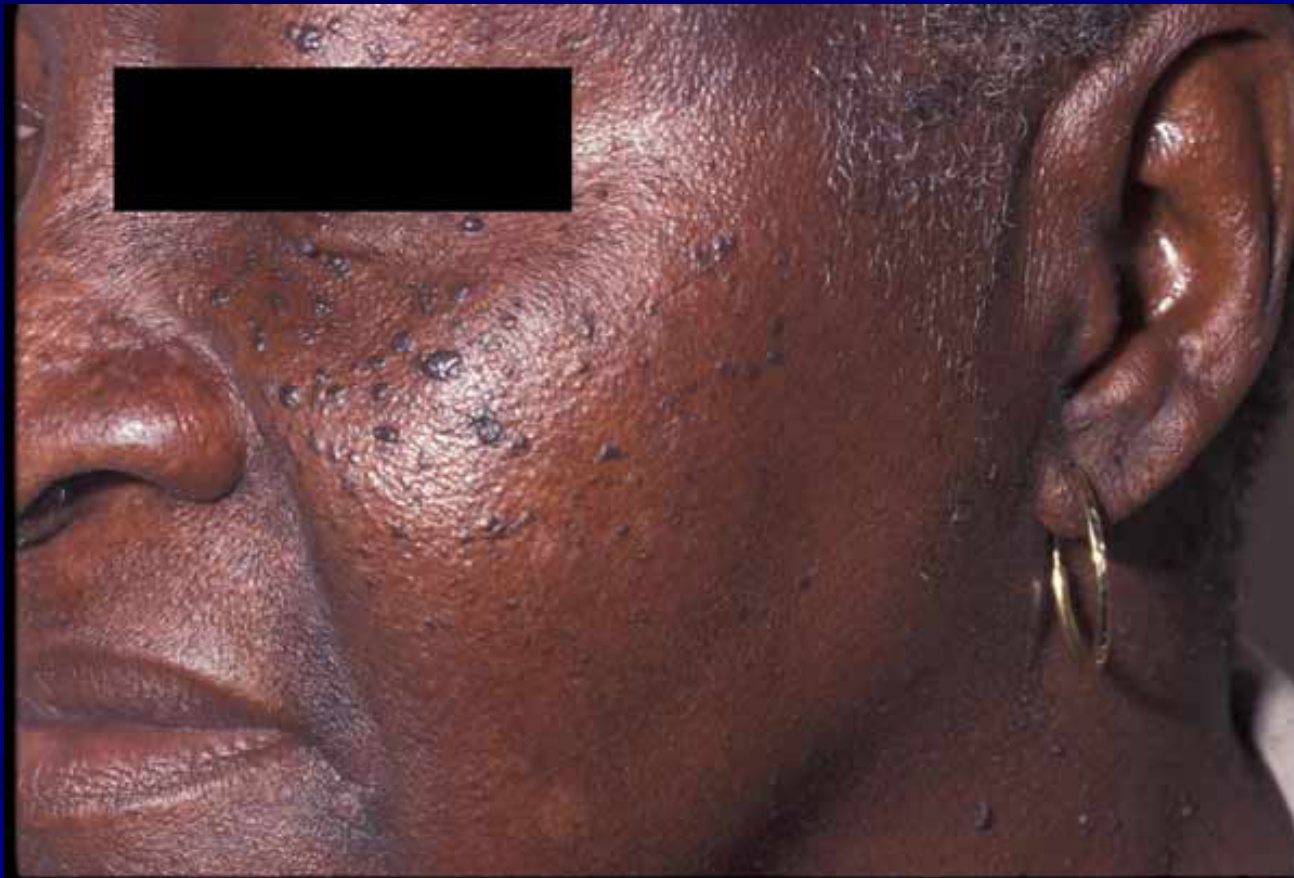# Les infections parasitaires de la peau = idem +

- Filariose lymphatique
- Onchocercose
- Larva migrans cutanée
- Leishmaniose cutanée
- Myase
- .../...

# Lésions quasi-spécifiques des peaux génétiquement pigmentés

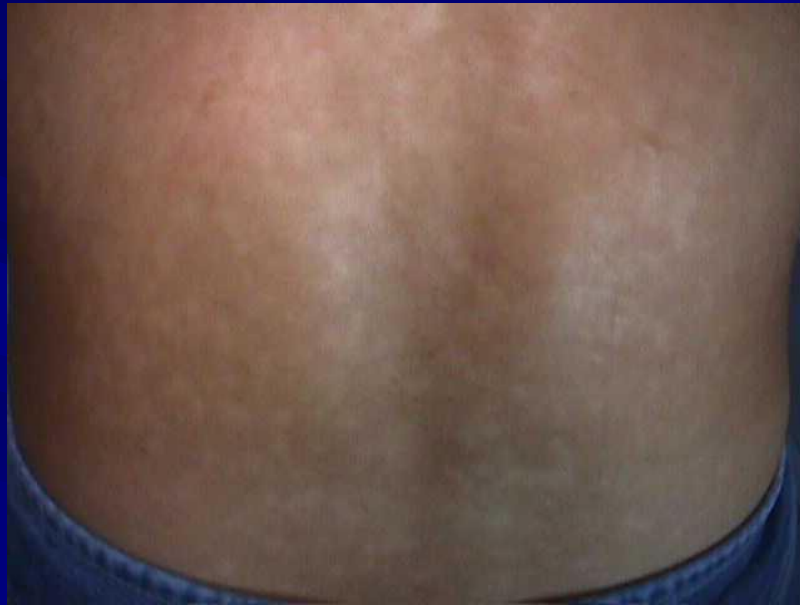- Dermatosis papulosa nigra
- Hypomélanose maculeuse confluente et progressive
- Kératose ponctuée des plis palmaires

# Lésions quasi-spécifiques des peaux génétiquement pigmentés





# Lésions quasi-spécifiques des peaux génétiquement pigmentés



# Lésions quasi-spécifiques des peaux génétiquement pigmentés



# Lésions des peaux génétiquement pigmentés : fréquence absolue ou relative augmentée

- Pili incarnati
- Chéloïde
- Acné chéloïdienne
- Alopécie de traction
- Aïnhum
- Ulcère phagédénique
- Mélanonychie longitudinale
- Mélanome acral

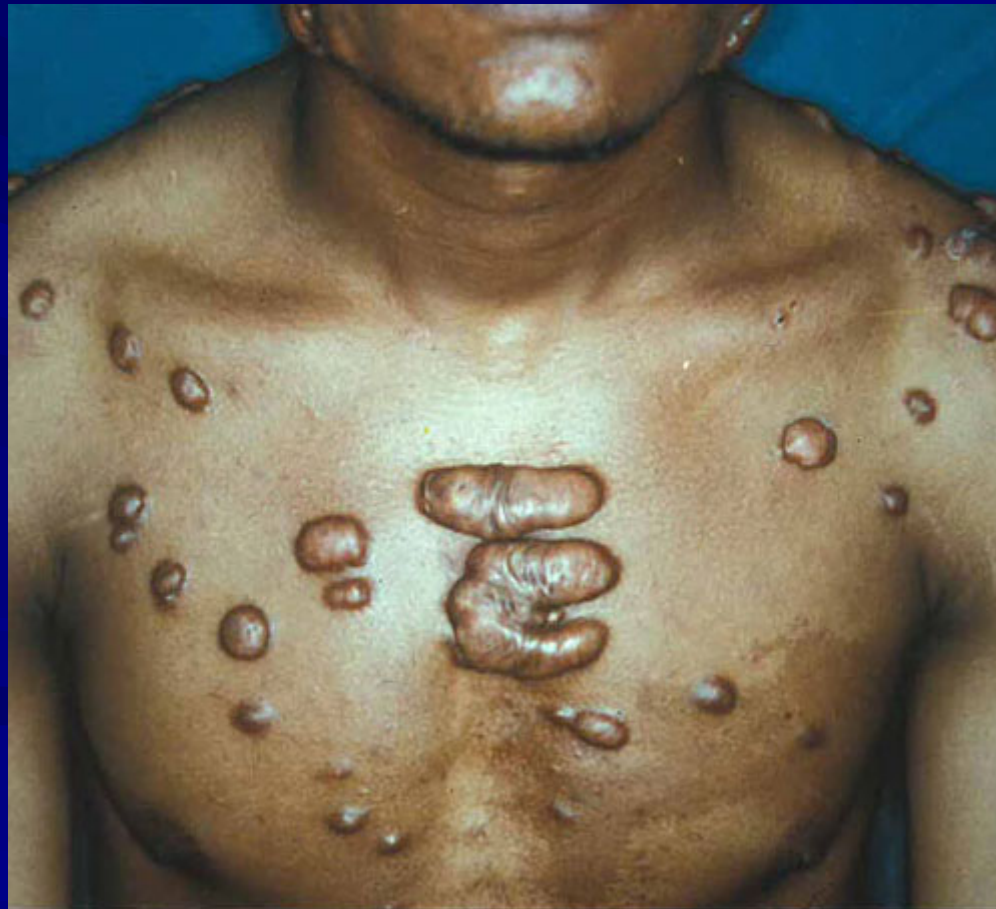# Lésions des peaux génétiquement pigmentés : fréquence absolue ou relative augmentée (suite et fin)

- Tinea nigra, imbricata
- Pityriasis rotunda
- Noma, pellagre, kwashiorkor
- Dermatose bulleuse à IgA linéaire
- Pemphigus foliacé
- Maladie de Kaposi endémique

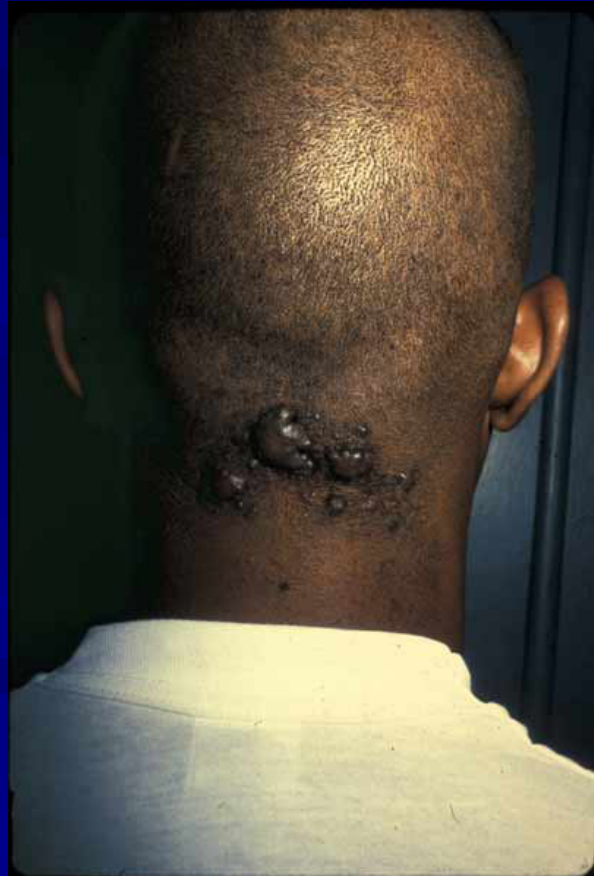# Lésions des peaux génétiquement pigmentées : fréquence absolue ou relative augmentée



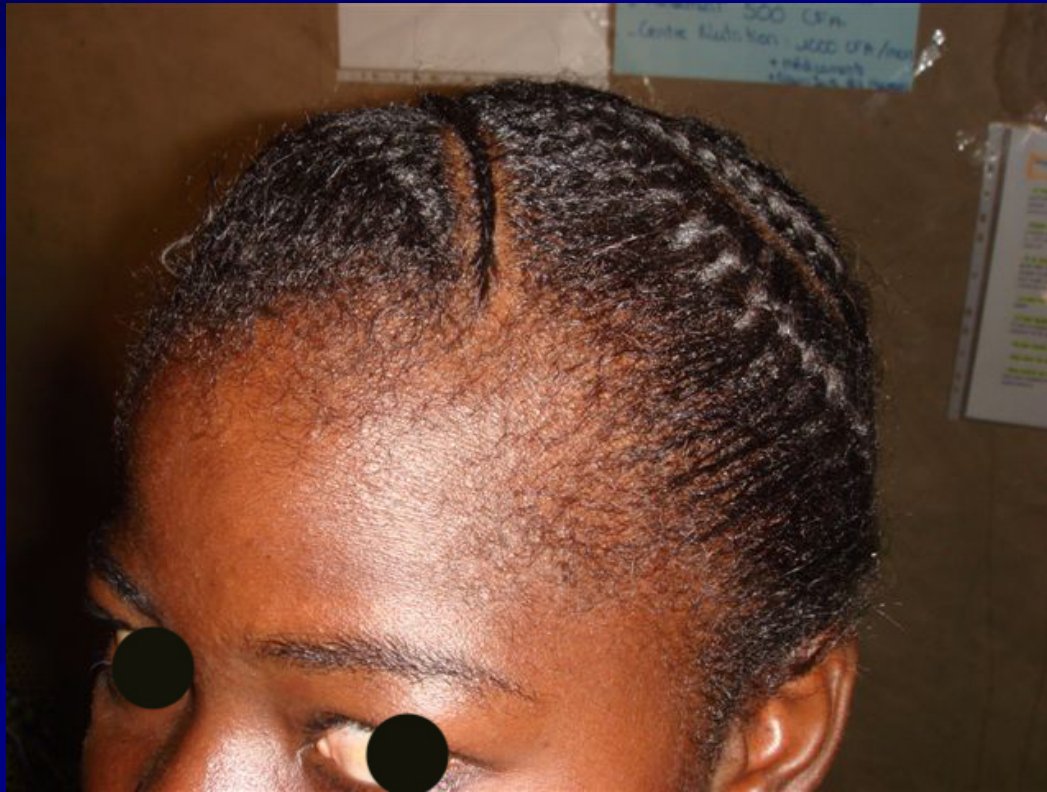# Lésions des peaux génétiquement pigmentés : fréquence absolue ou relative augmentée



# Lésions des peaux génétiquement pigmentés : fréquence absolue ou relative augmentée

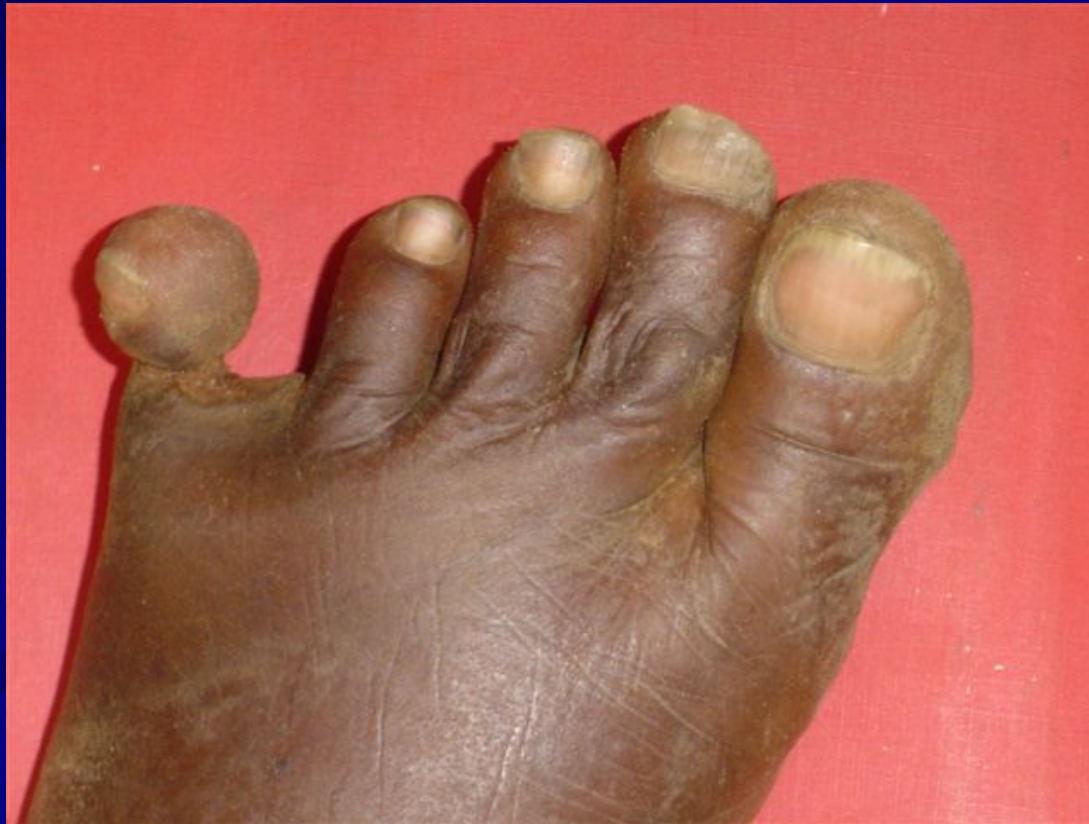

# Lésions des peaux génétiquement pigmentés : fréquence absolue ou relative augmentée

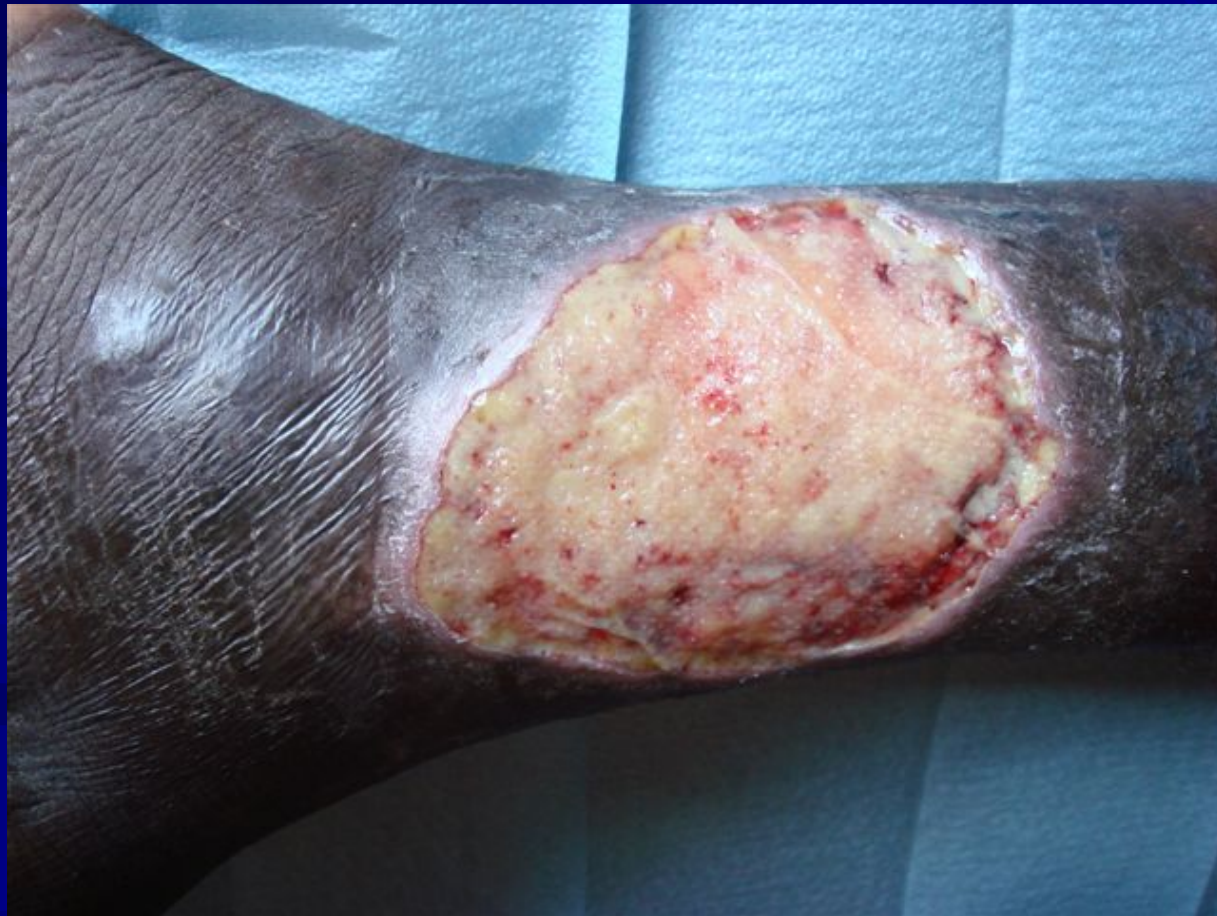



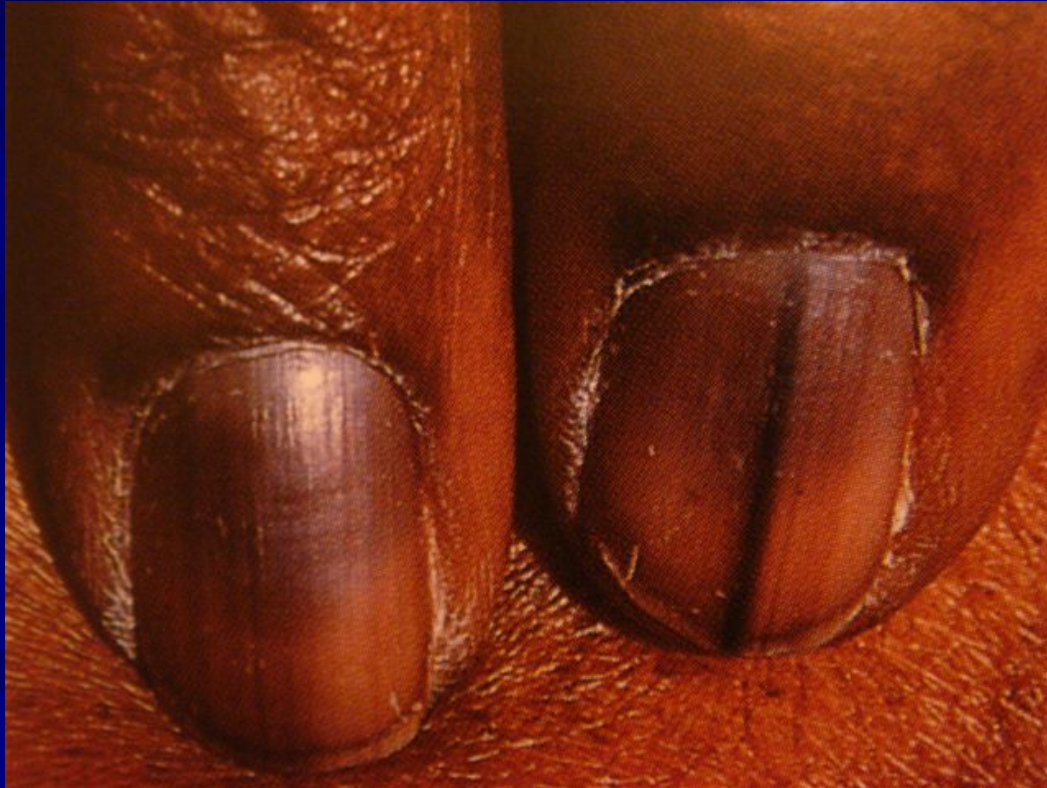# Lésions des peaux génétiquement pigmentés : fréquence absolue ou relative augmentée



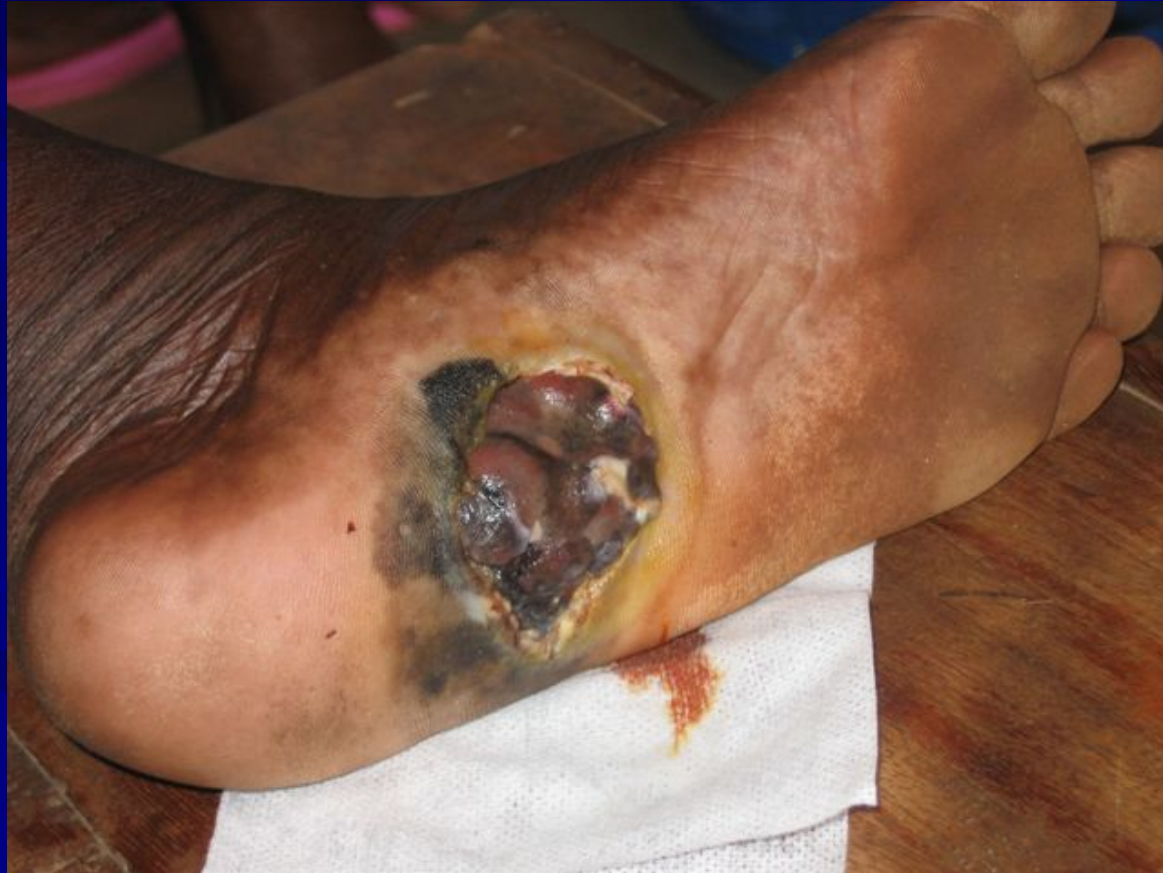# Lésions des peaux génétiquement pigmentés : fréquence absolue ou relative augmentée



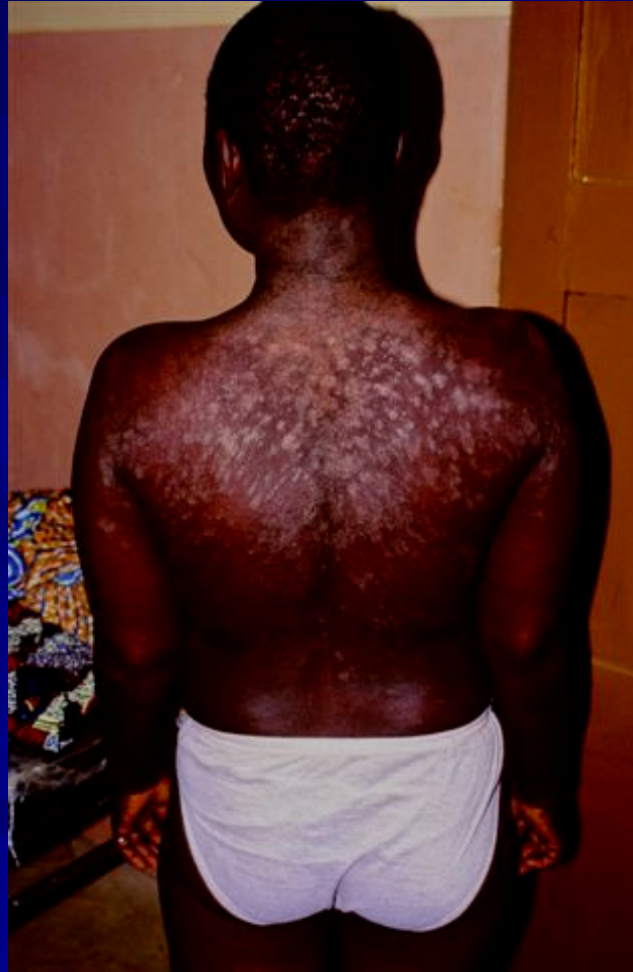# Lésions des peaux génétiquement pigmentés : fréquence absolue ou relative augmentée



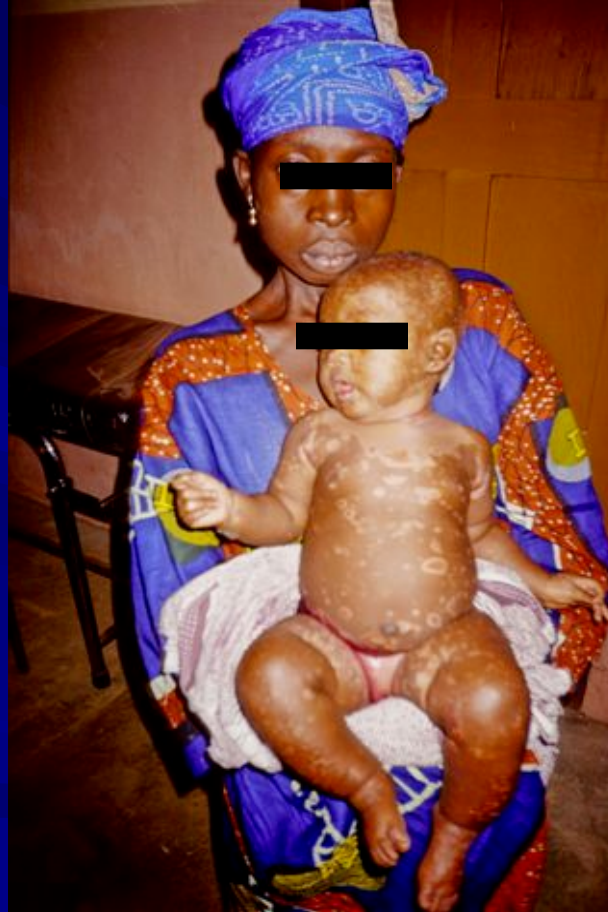Les «peaux» génétiquement pigmentées : fréquence absolue ou relative augmentée



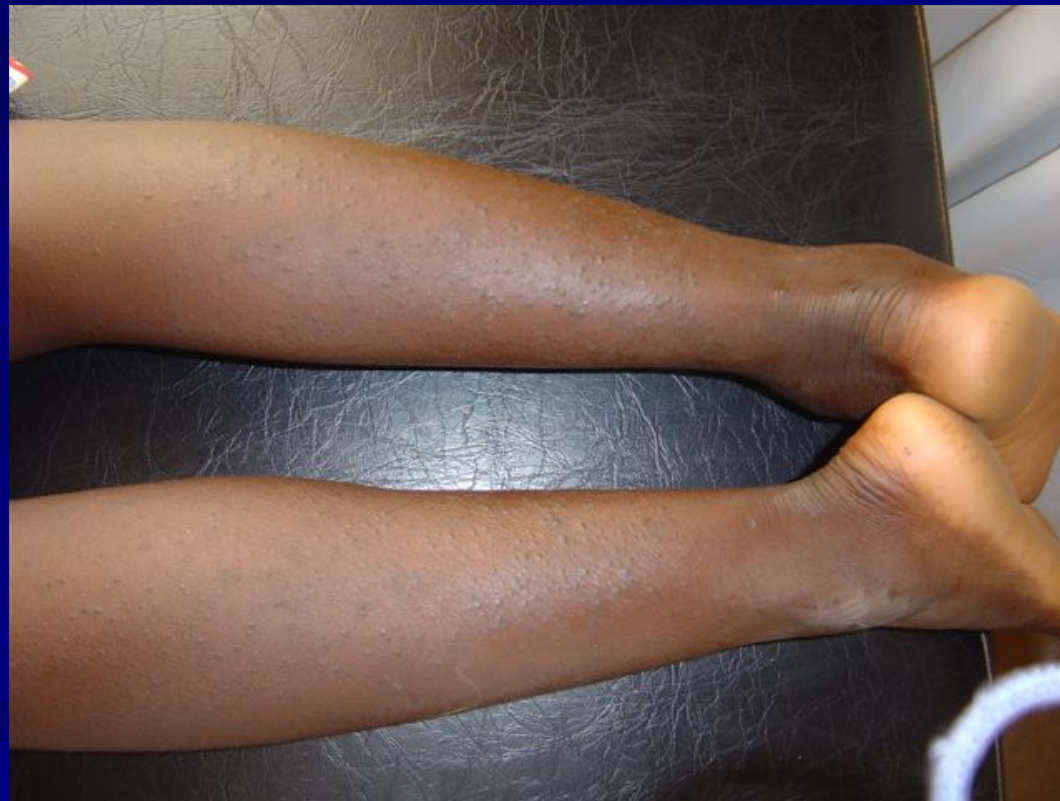# Pathologie cutanée «cosmopolite»



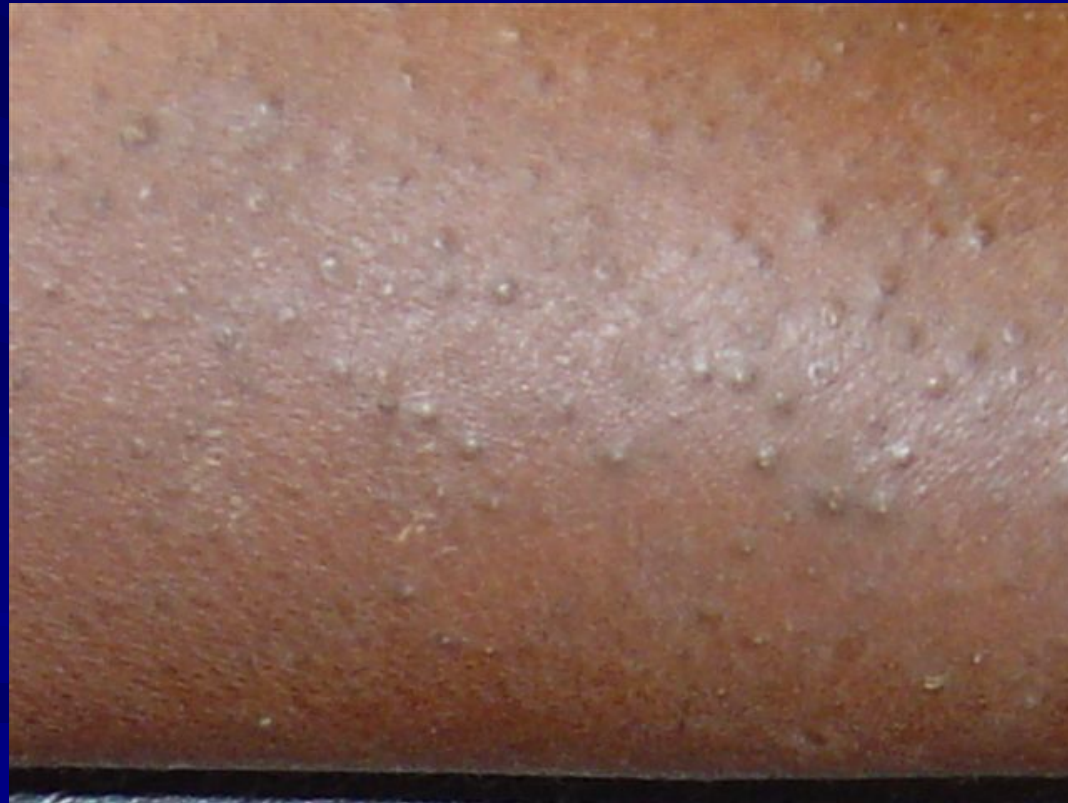# Pathologie cutanée «cosmopolite»



# Pathologie cutanée «cosmopolite»

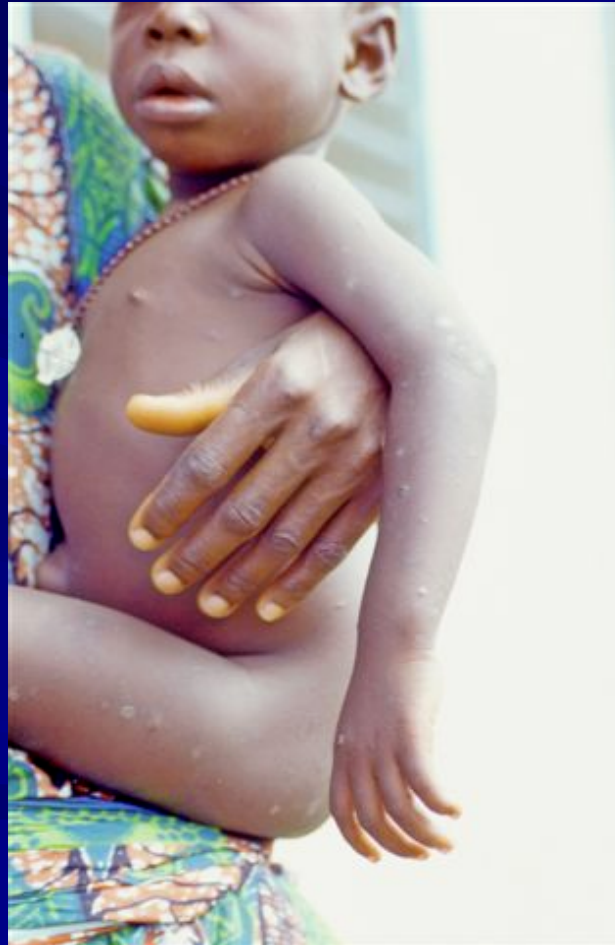

# Pathologie cutanée «cosmopolite»

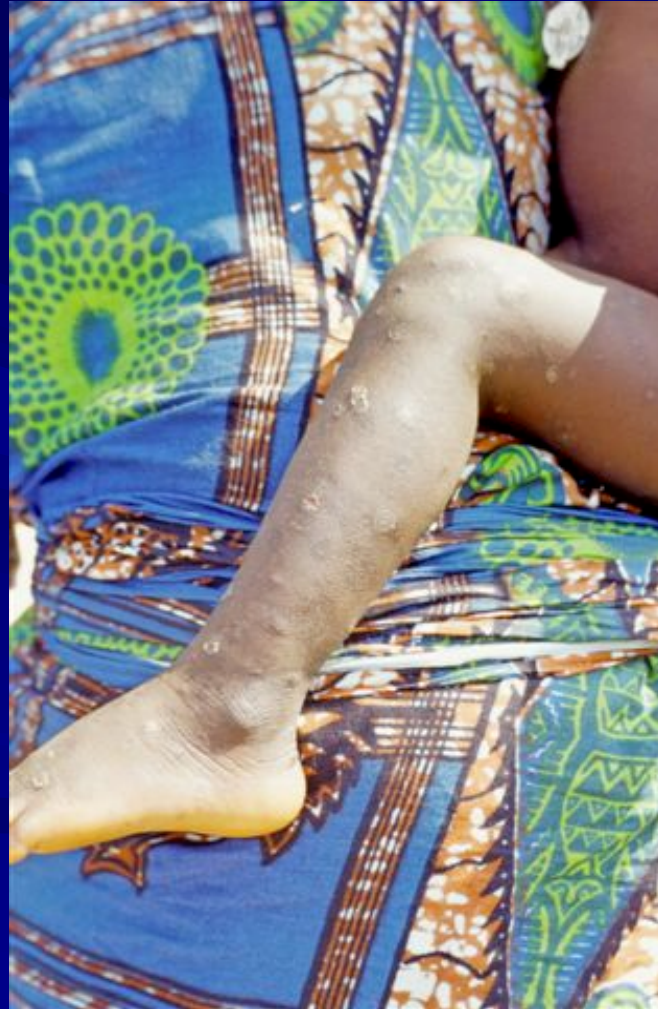



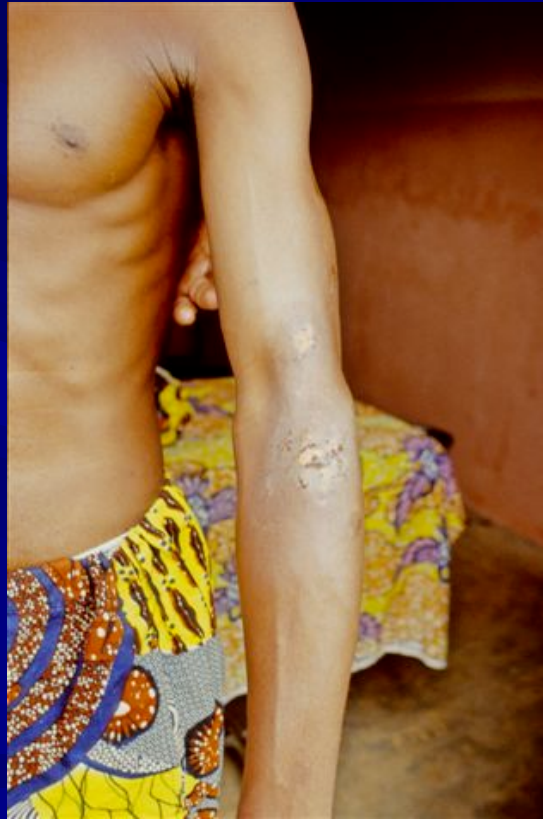# Pathologie cutanée «cosmopolite»



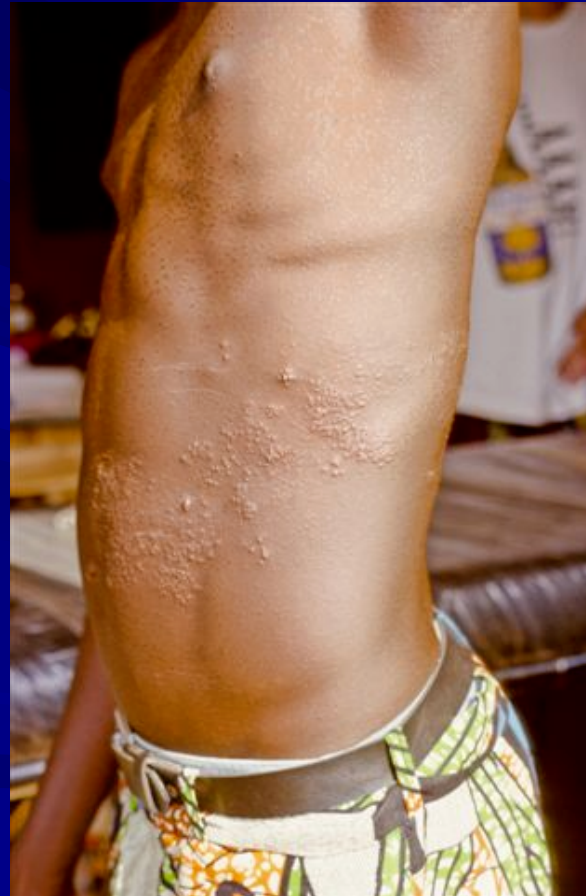# Pathologie cutanée «cosmopolite»



# Pathologie cutanée «cosmopolite»



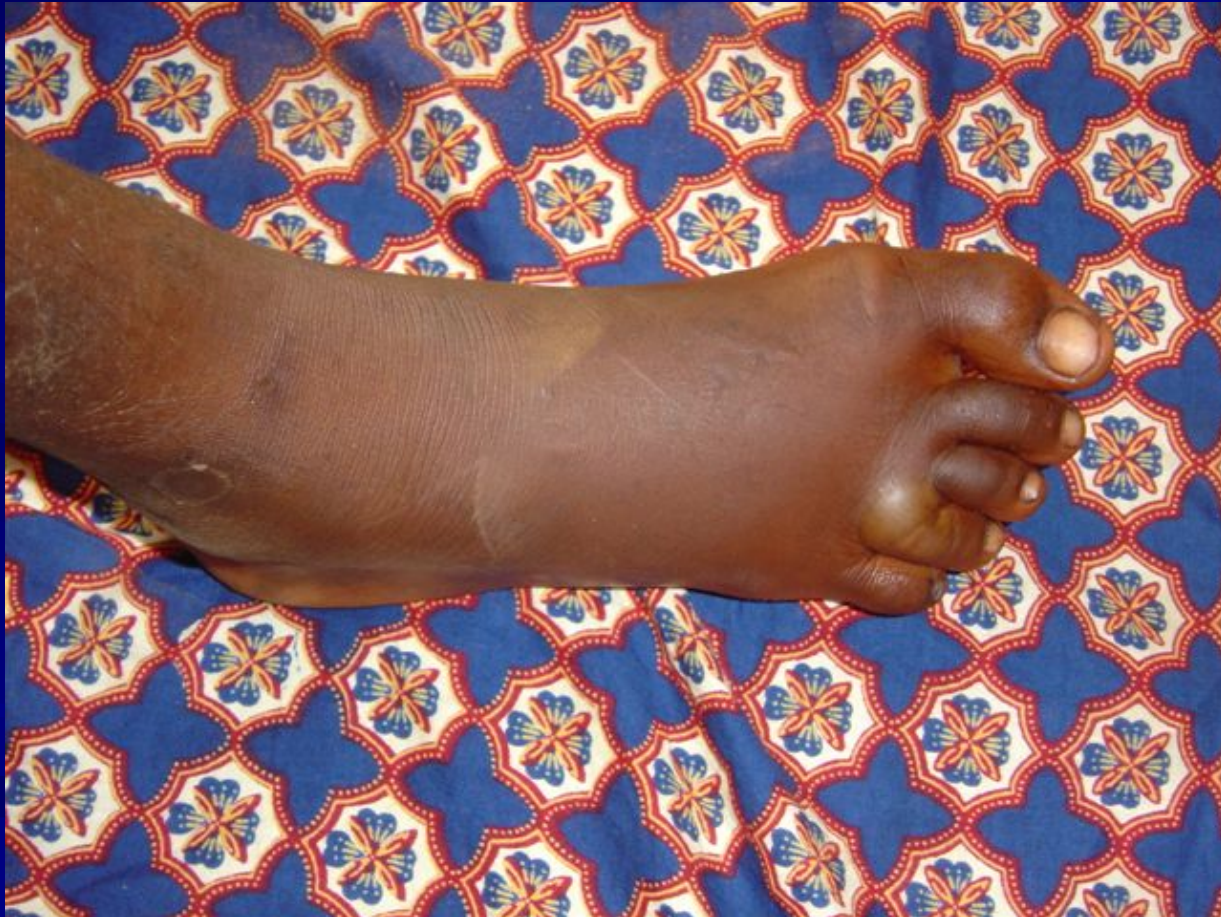# Pathologie cutanée «cosmopolite»



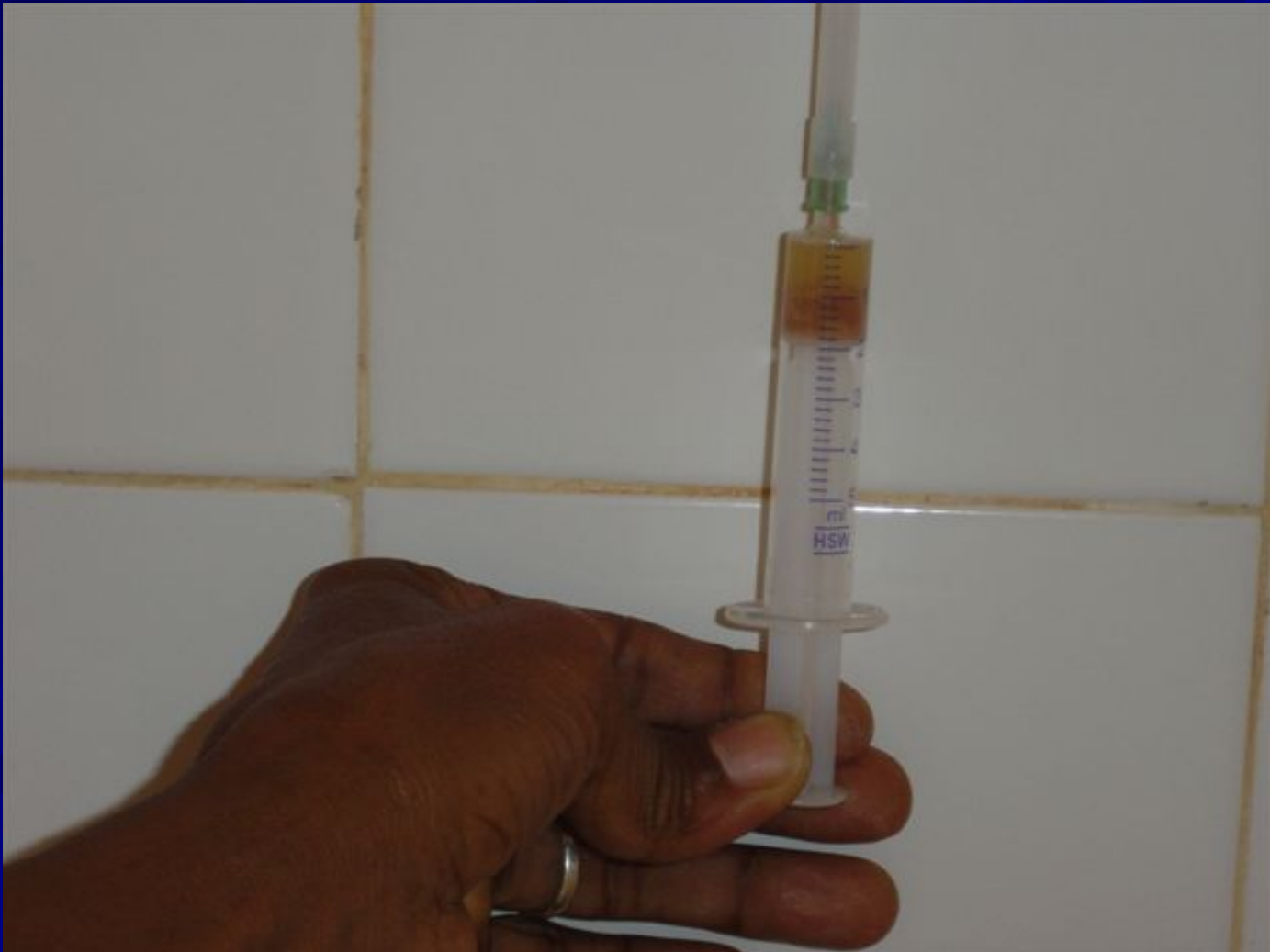# Pathologie cutanée «cosmopolite»



# Pathologie cutanée «cosmopolite»



# Pathologie cutanée «cosmopolite»

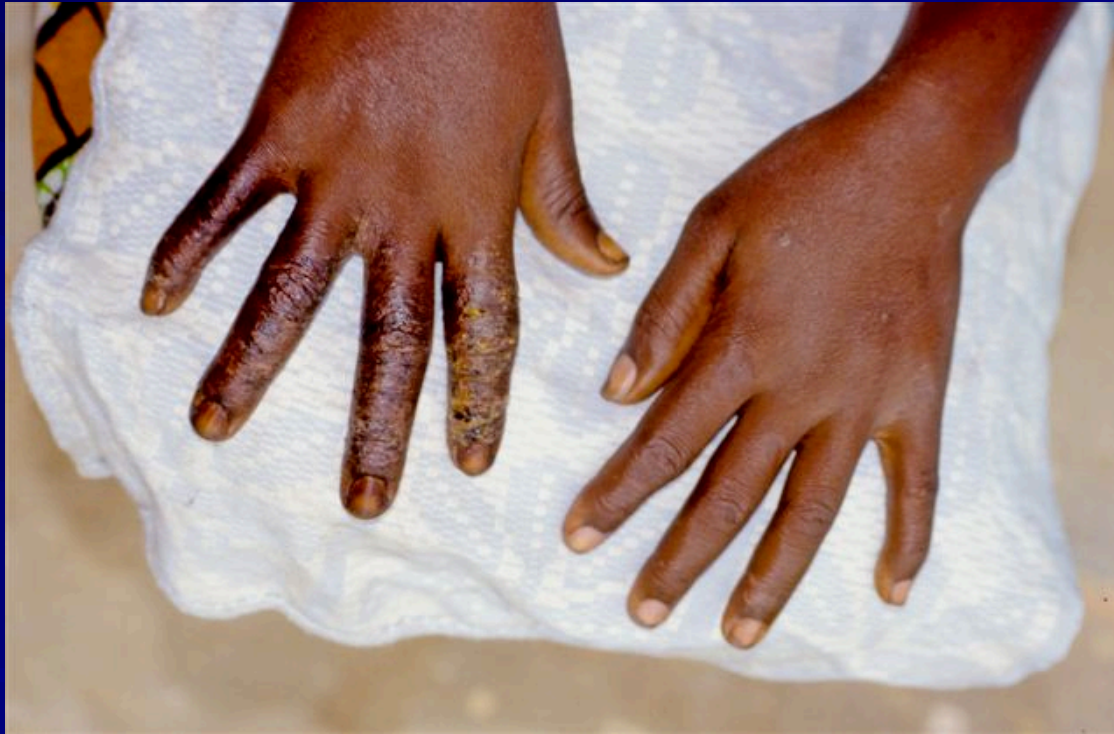

# Pathologie cutanée «cosmopolite»

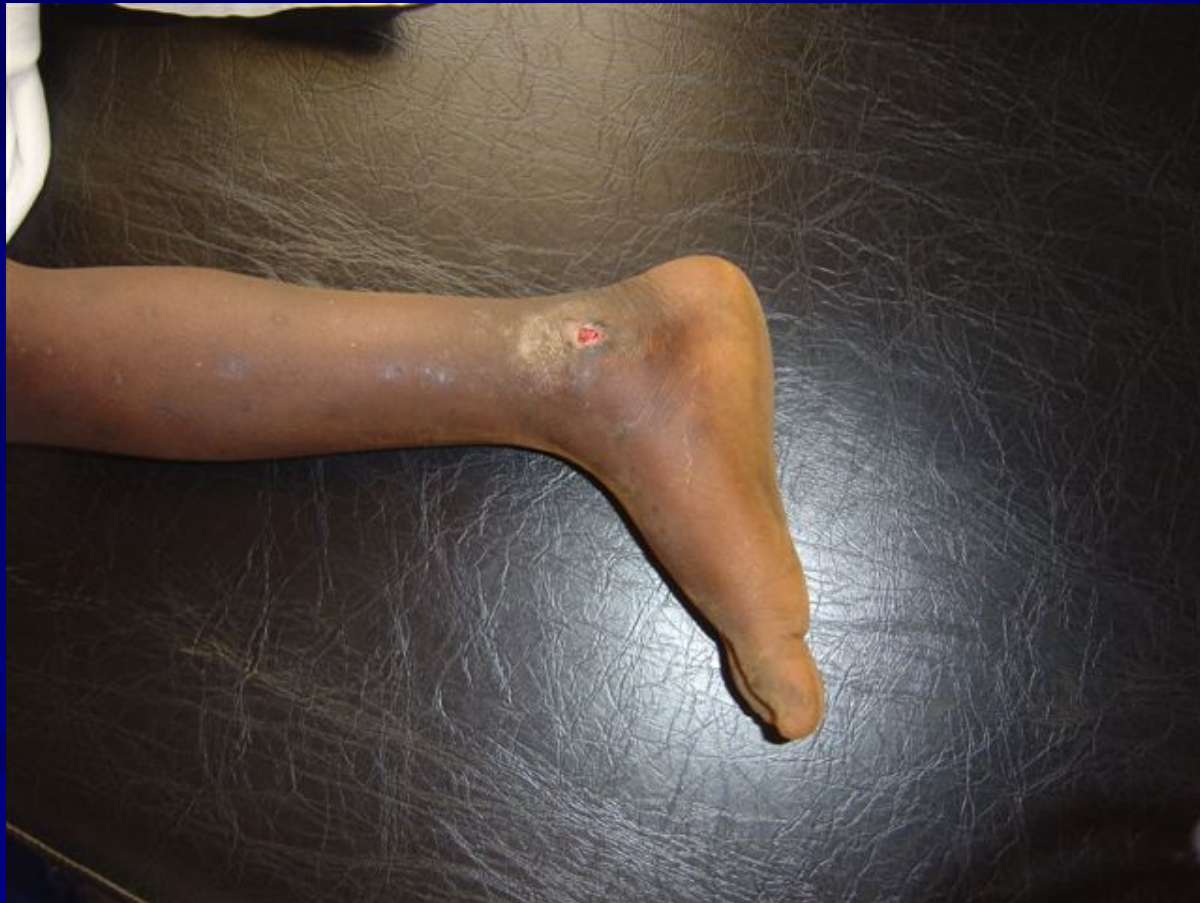



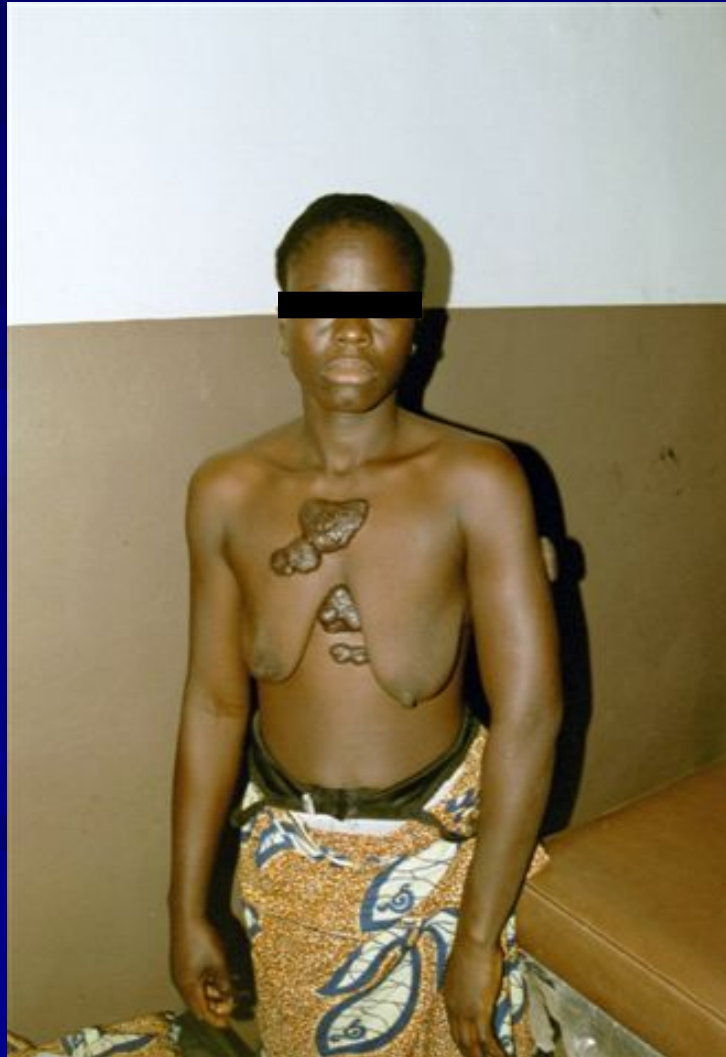# Pathologie cutanée «cosmopolite»



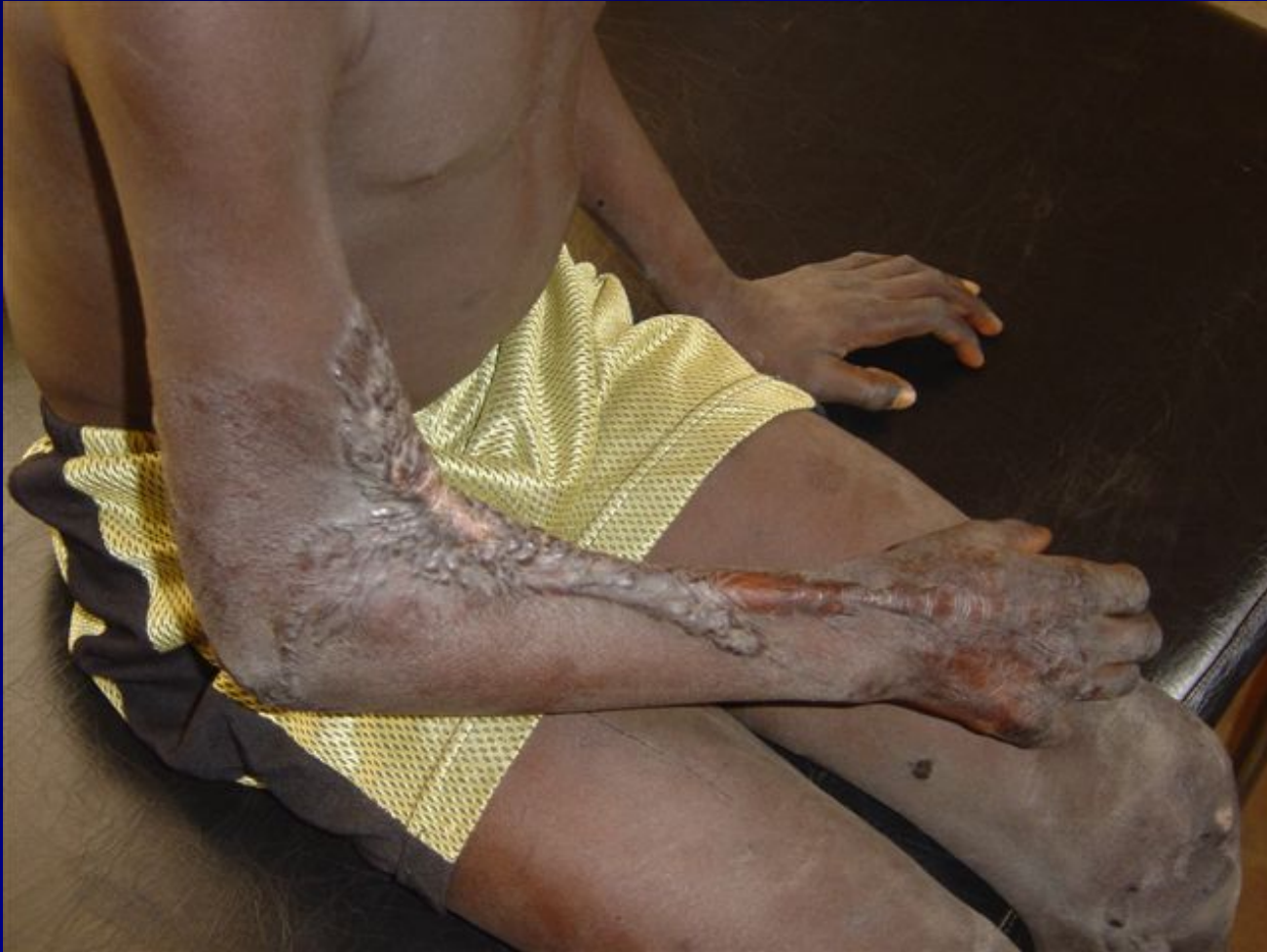# Pathologie cutanée «cosmopolite»



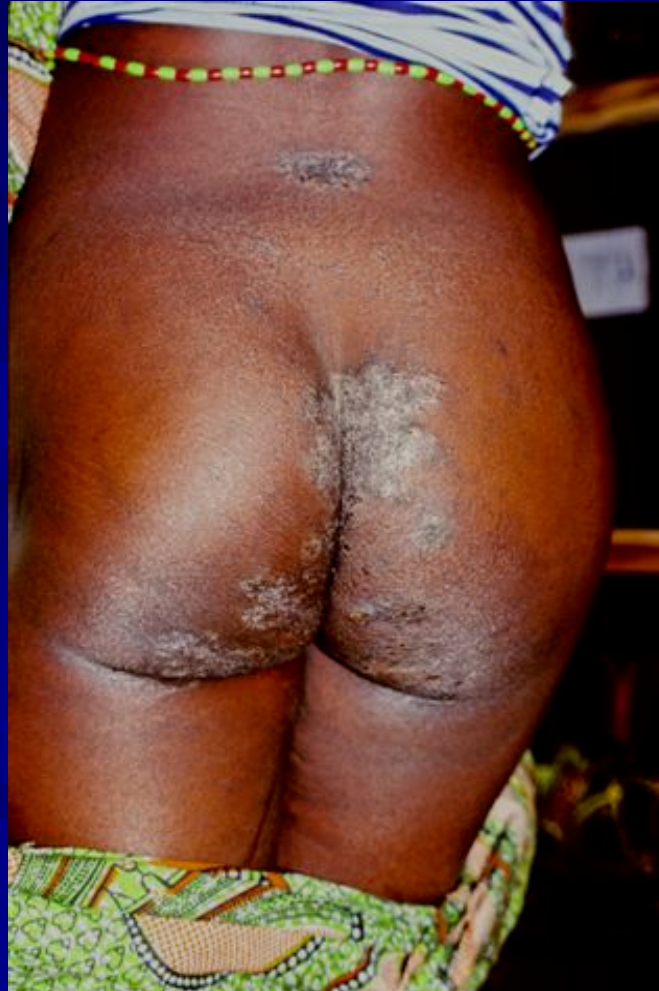# Pathologie cutanée «cosmopolite»



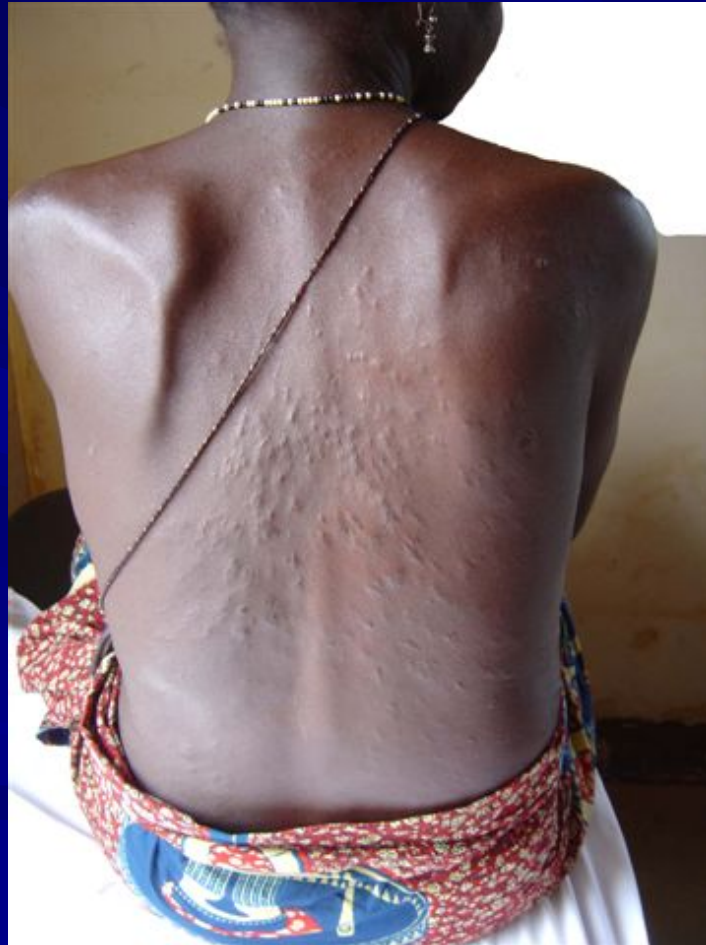# Pathologie cutanée «cosmopolite»



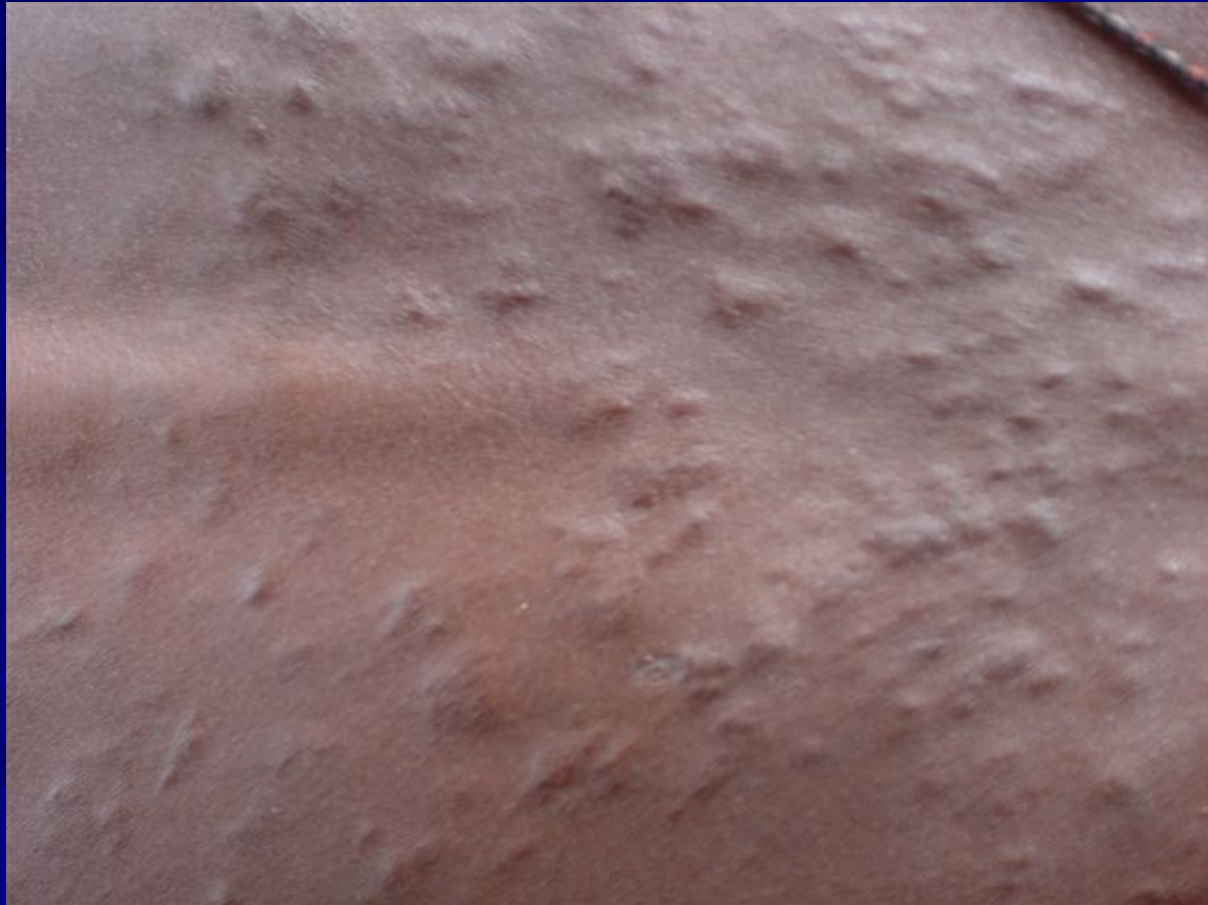# Pathologie cutanée «cosmopolite»



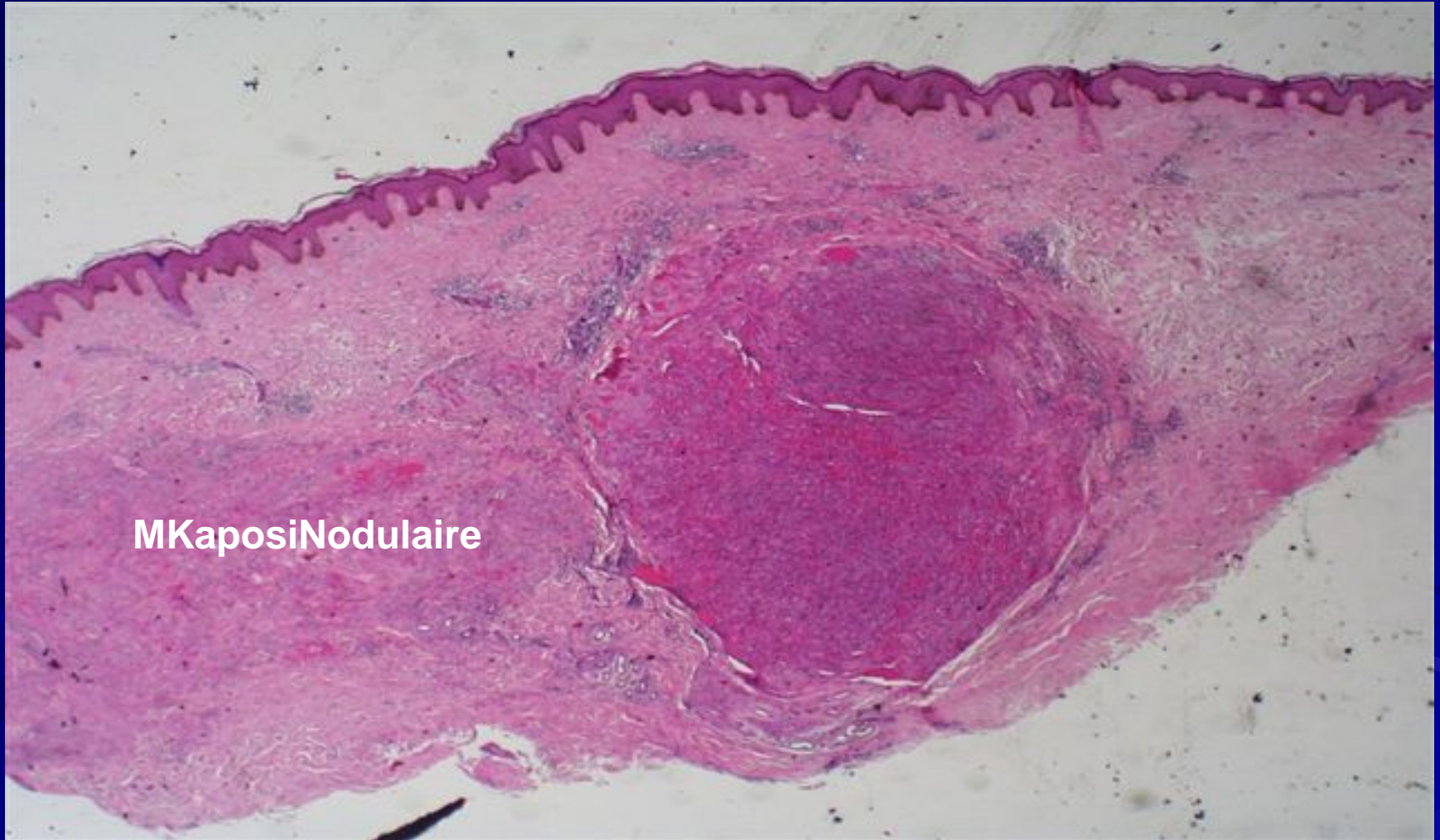
# Pathologie cutanée «tropicale»



# Pathologie cutanée «tropicale»



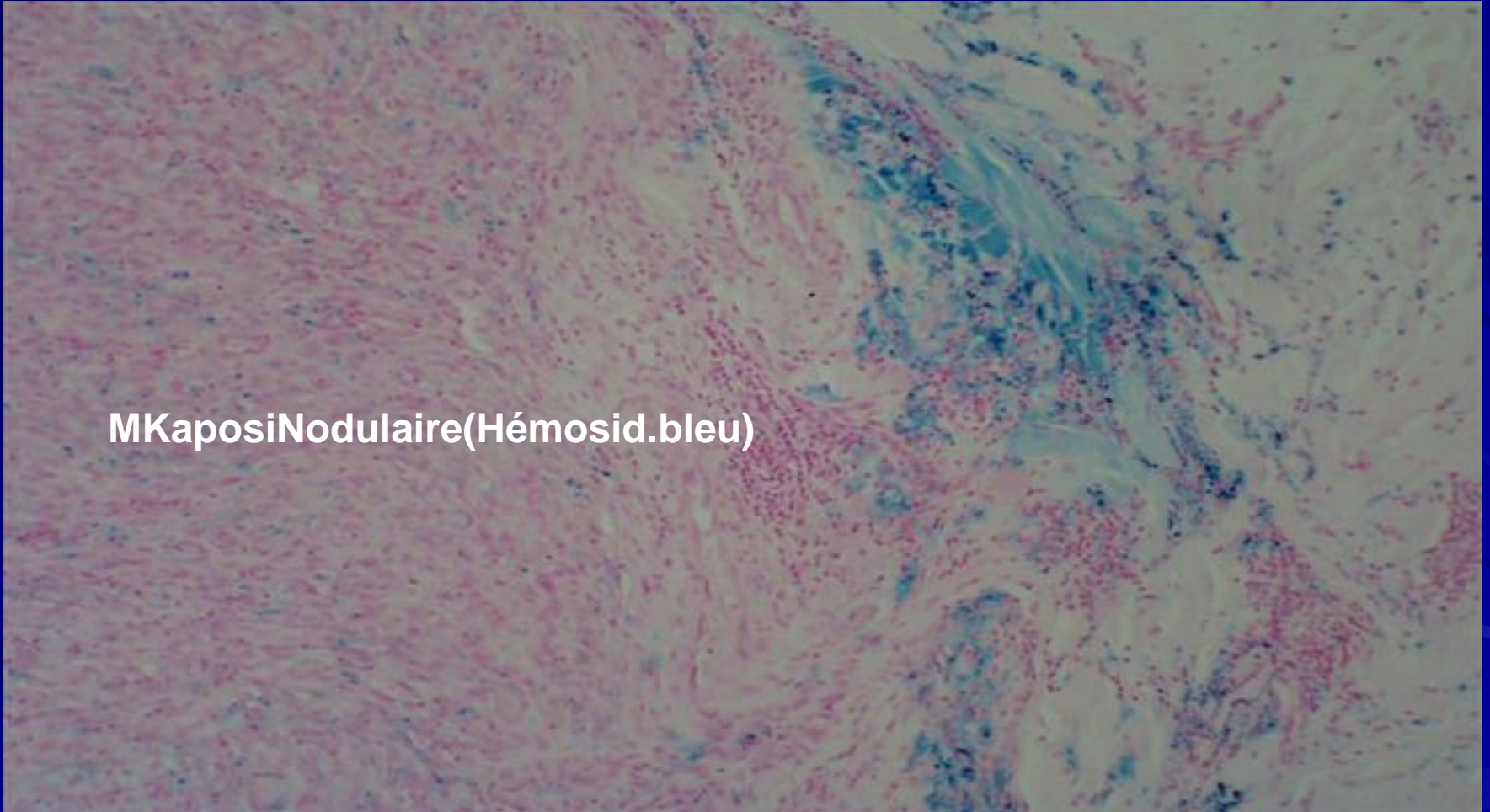
# Pathologie cutanée «tropicale»



MKaposiNodulaire

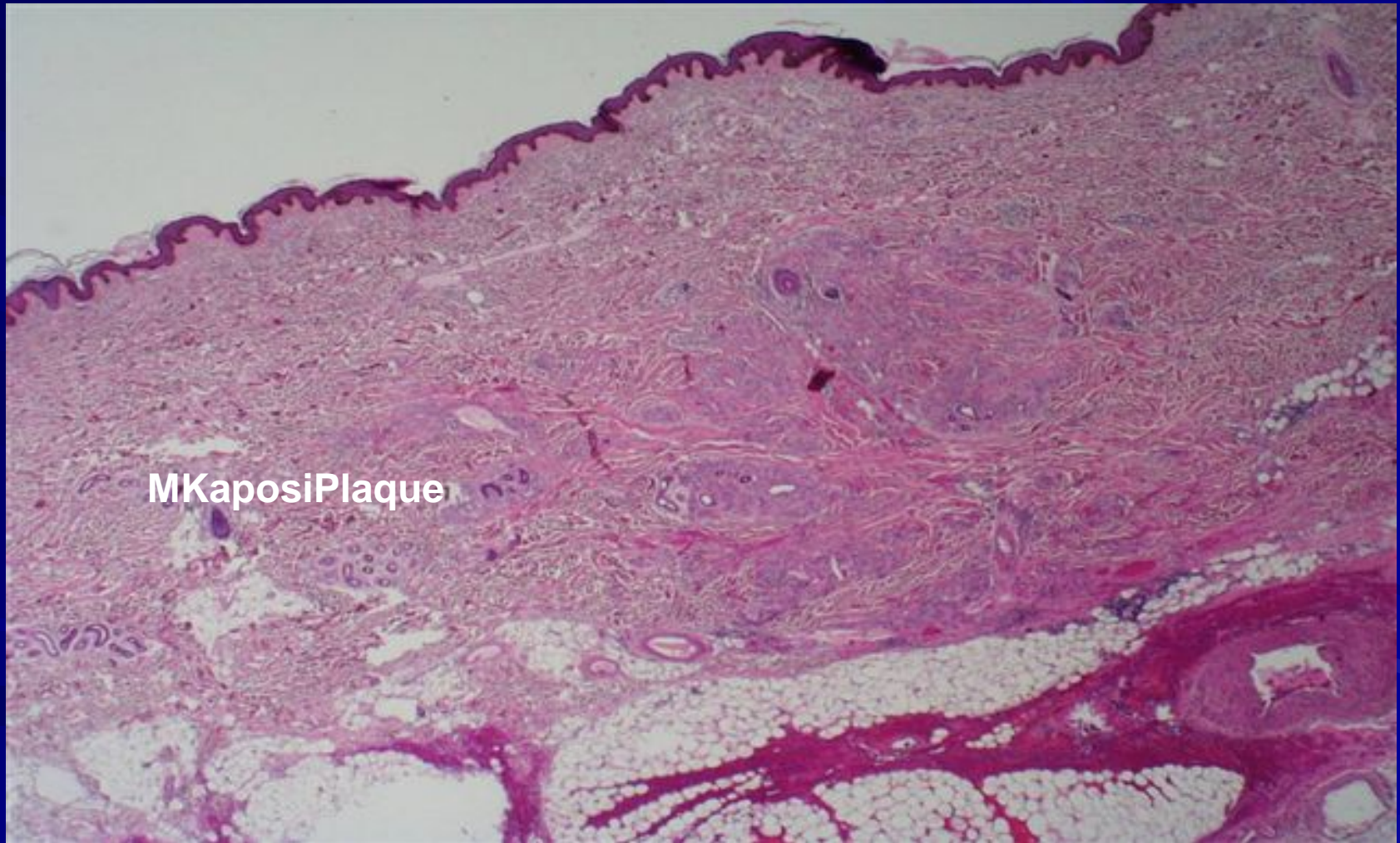


# Pathologie cutanée «tropicale»

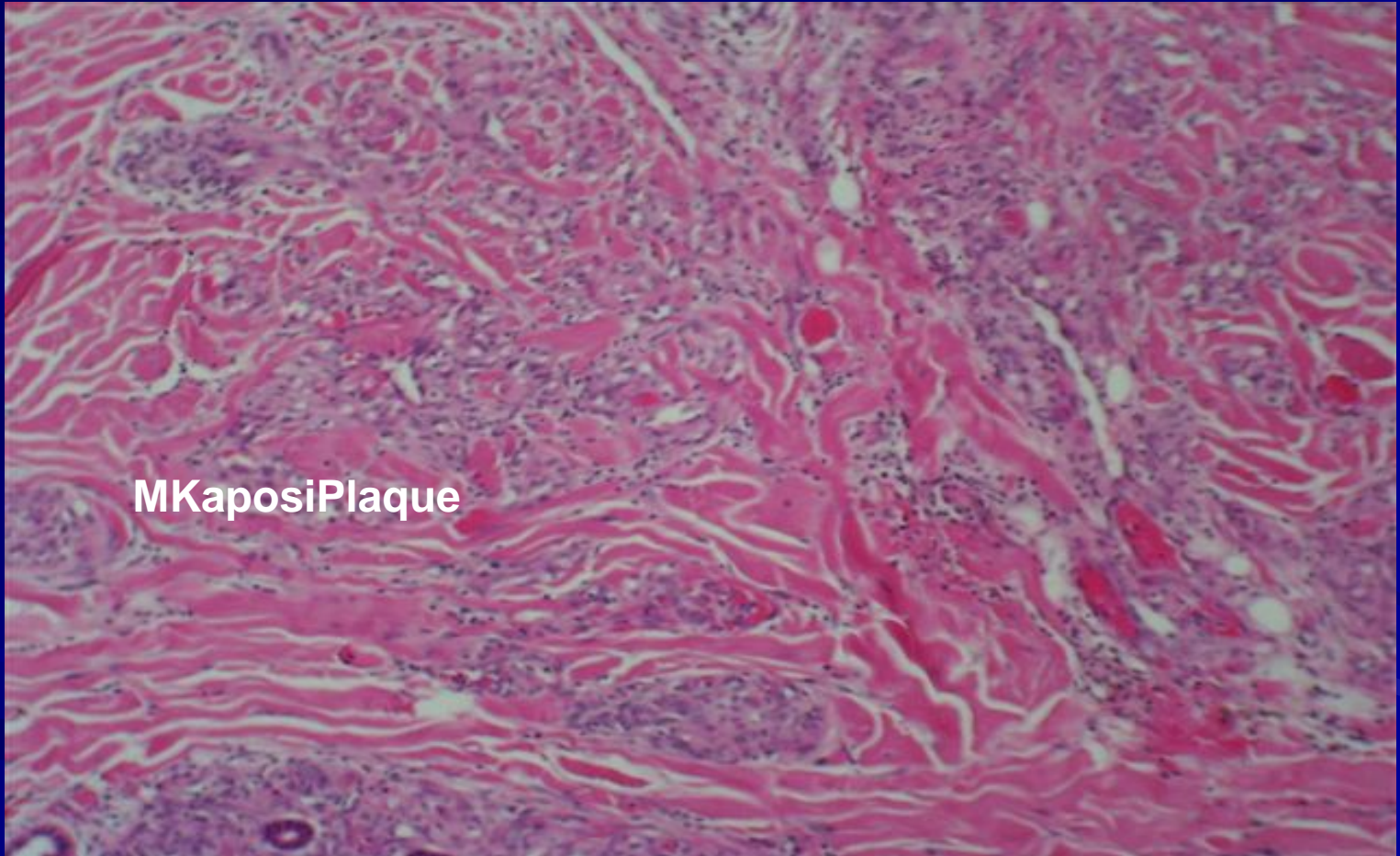


MKaposiNodulaire(Hémosid.bleu)

# Pathologie cutanée «tropicale»

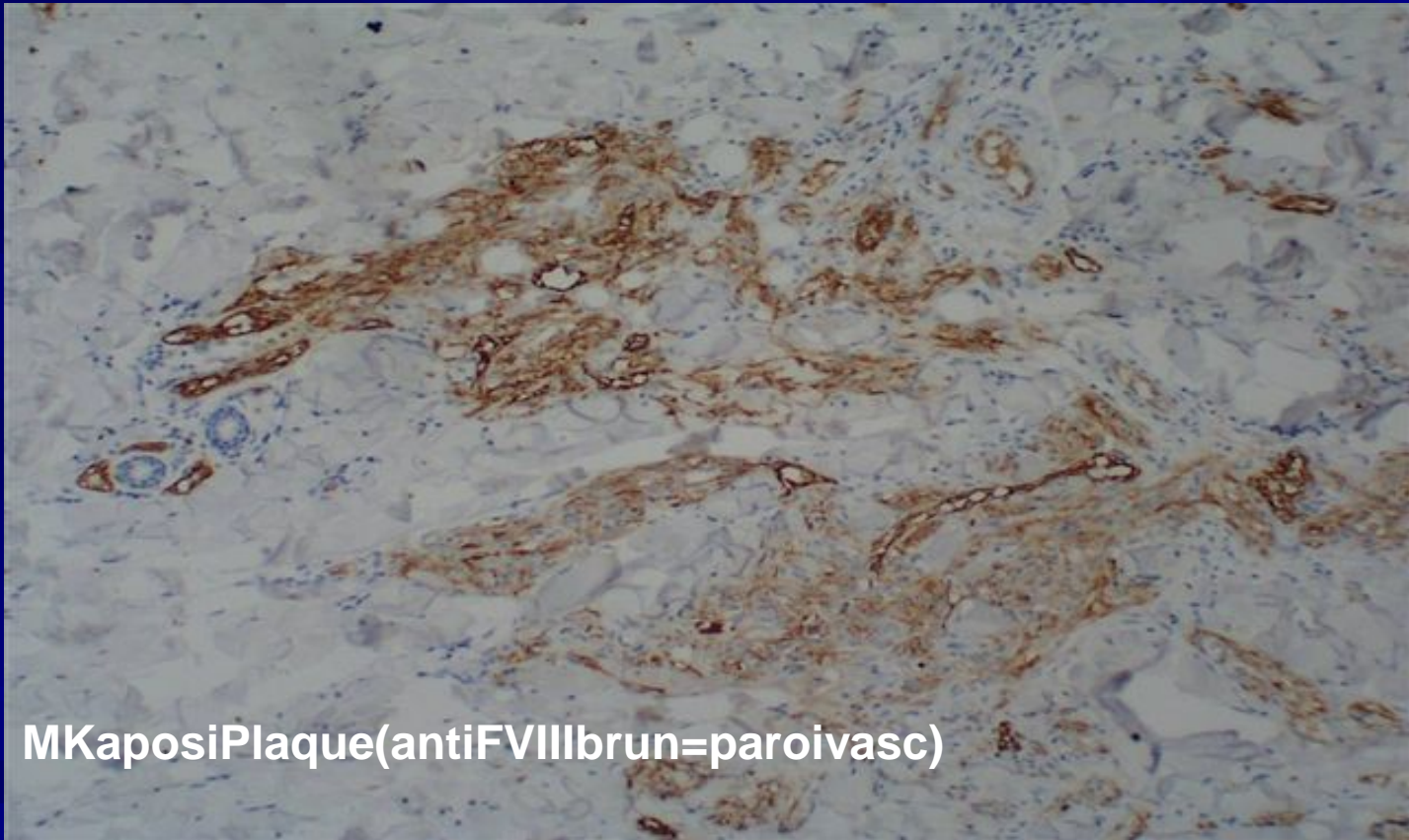


# Pathologie cutanée «tropicale»



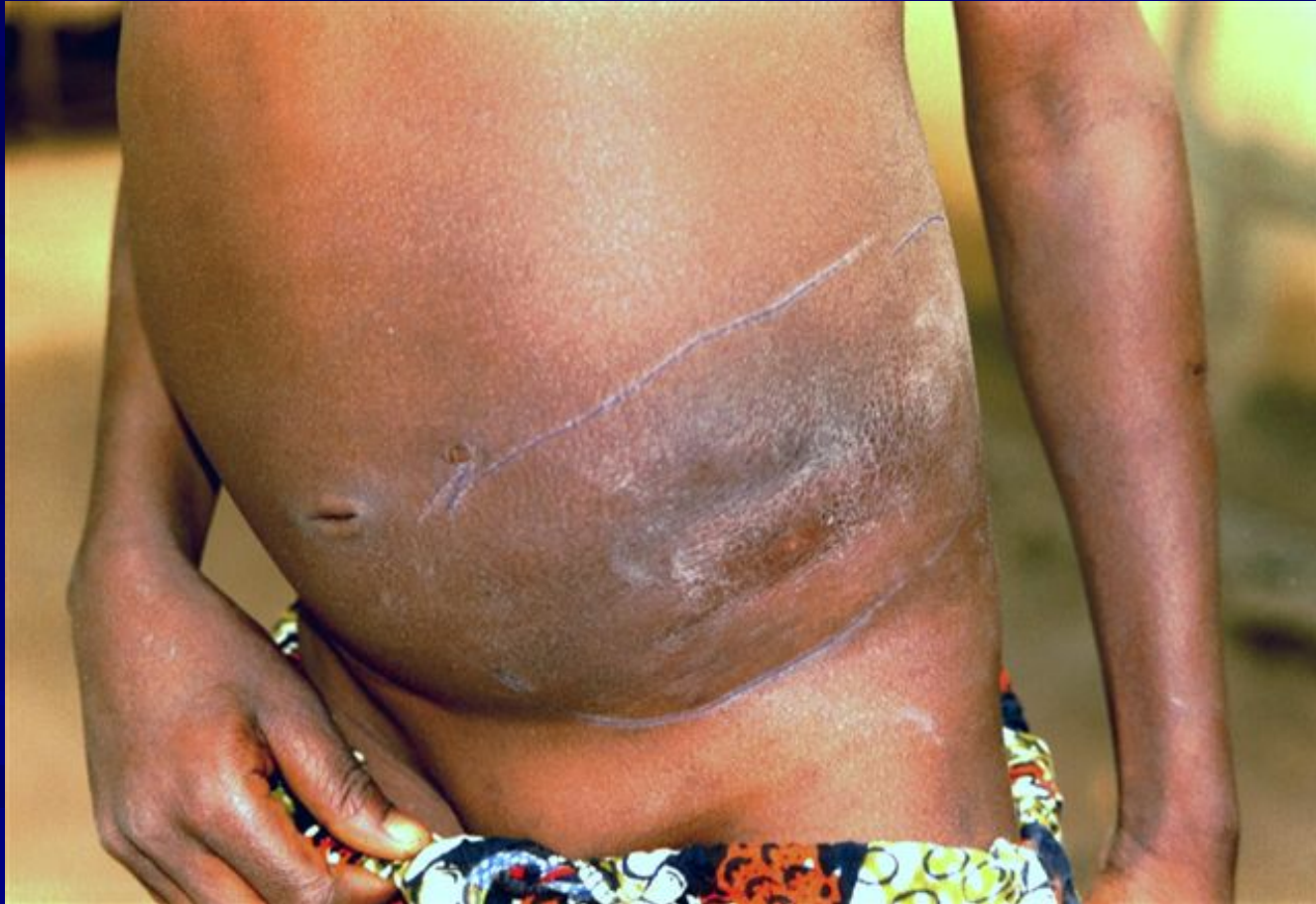MKaposiPlaque

# Pathologie cutanée «tropicale»

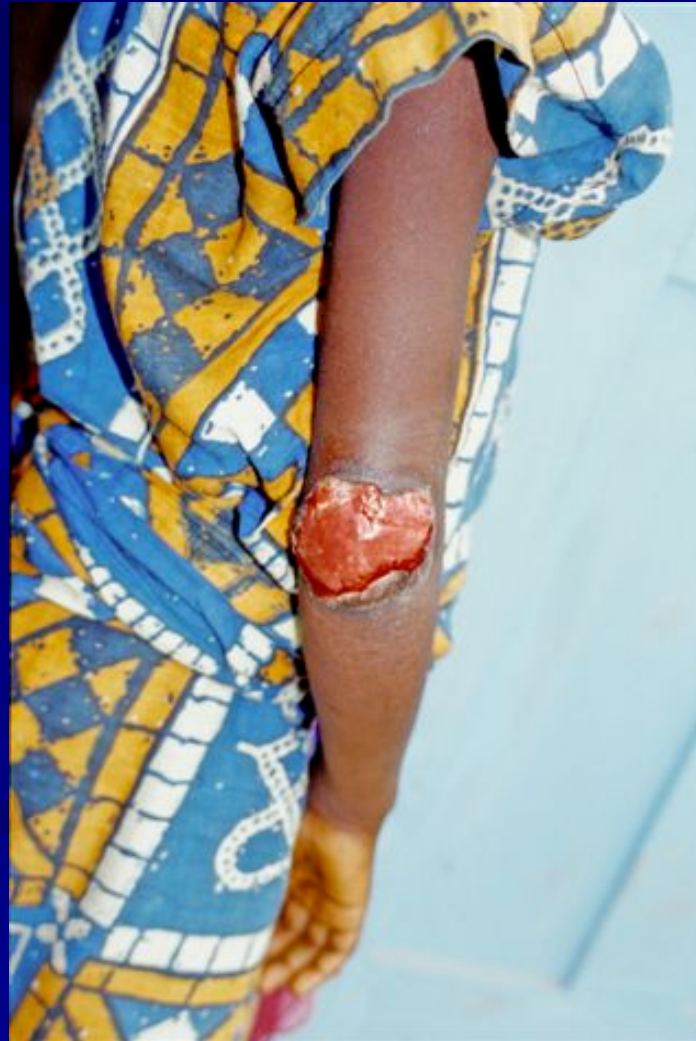

MKaposiPlaque(antiFVIIIbrun=parovasc)

# Pathologie cutanée «tropicale»



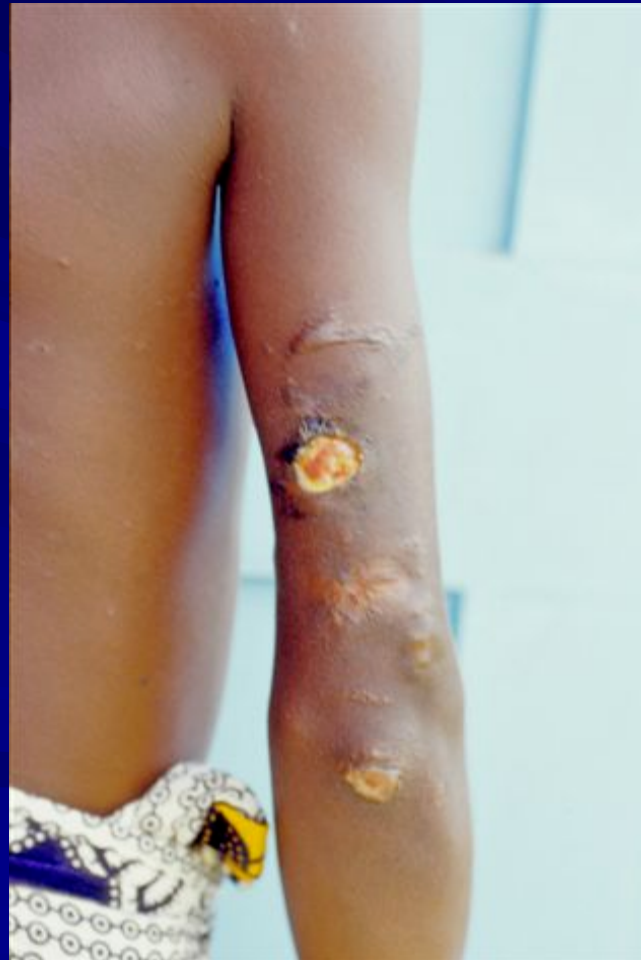# Pathologie cutanée «tropicale»



# Pathologie cutanée «tropicale»

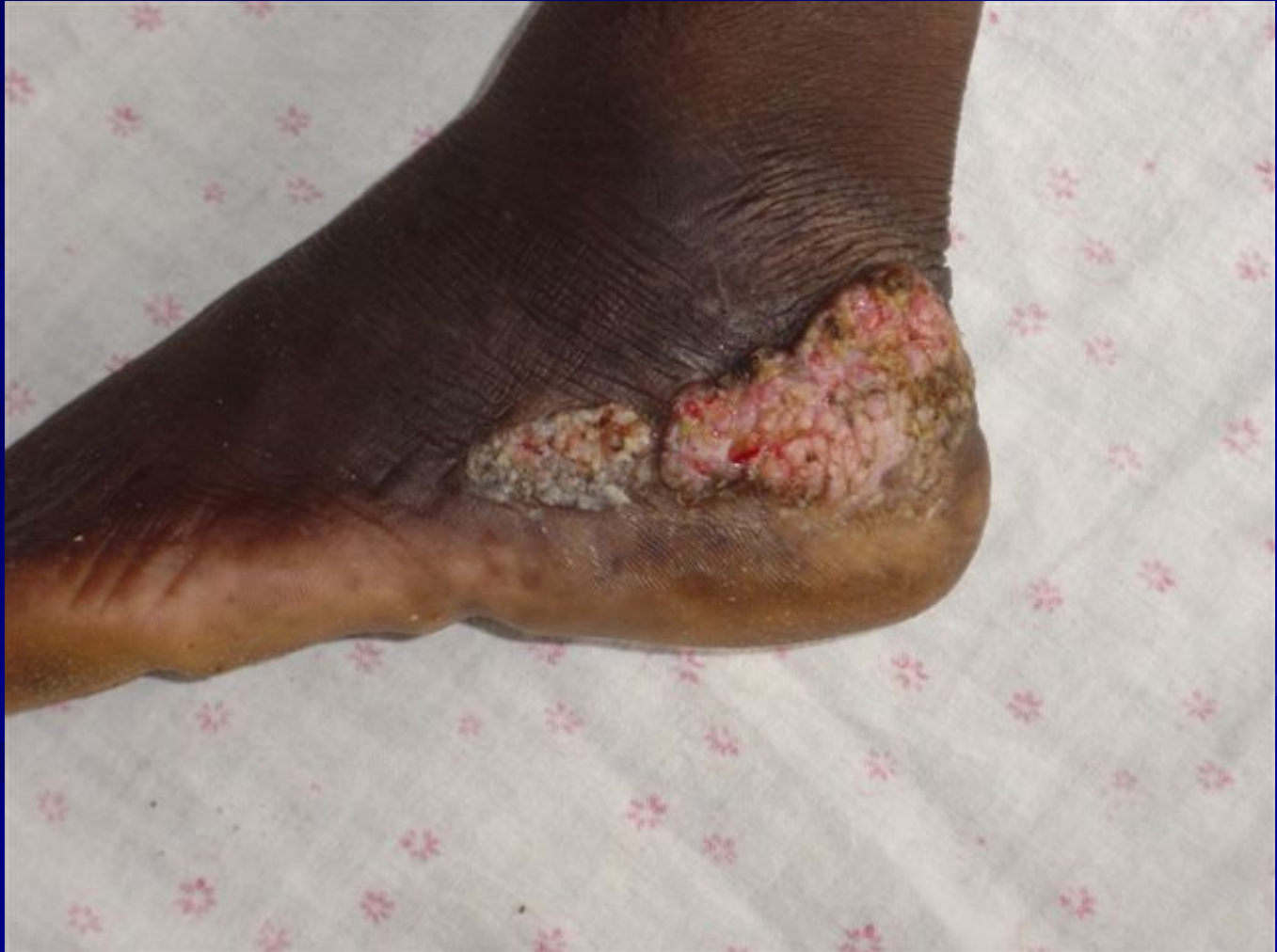

# Pathologie cutanée «tropicale»

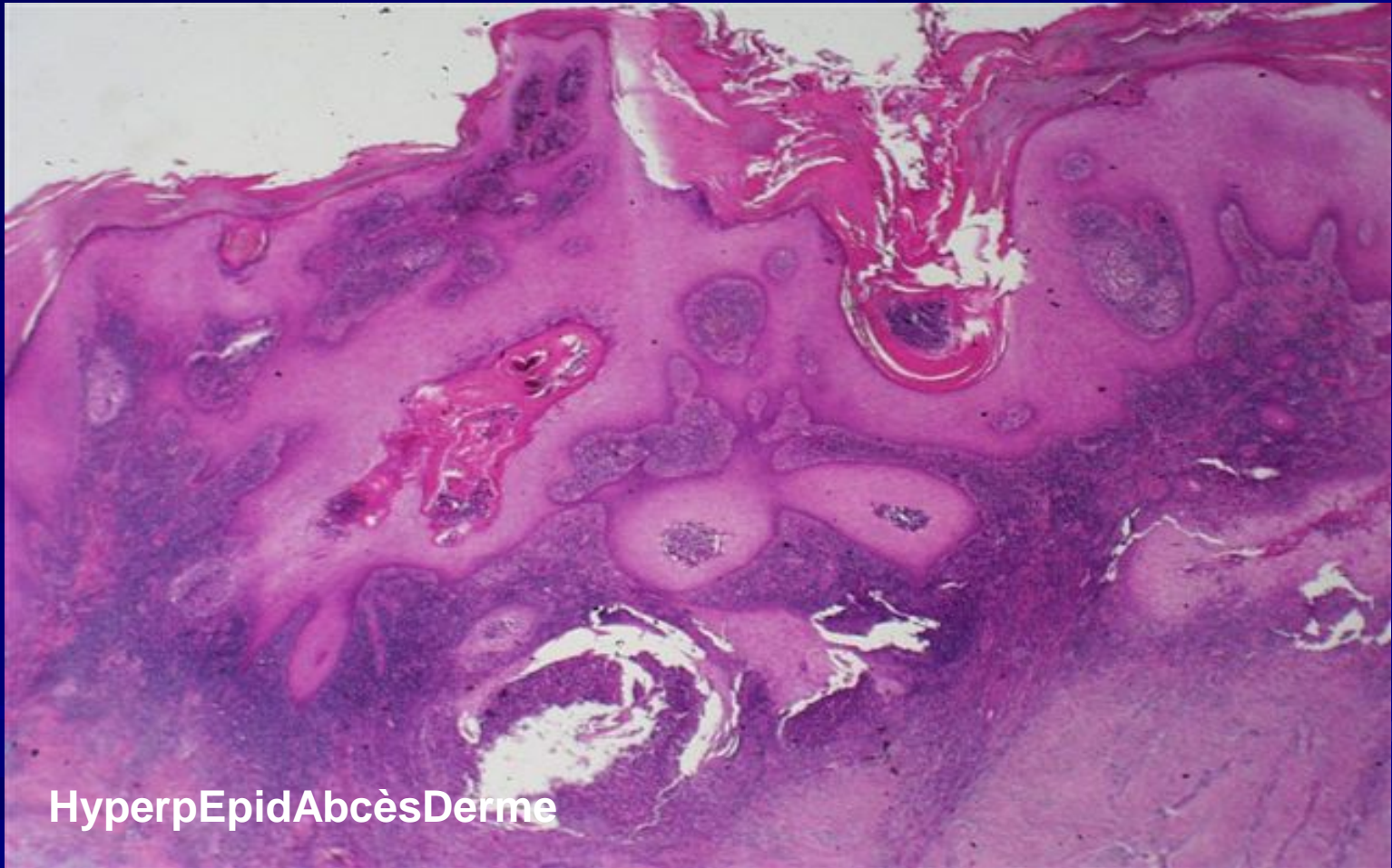




# Pathologie cutanée «tropicale»

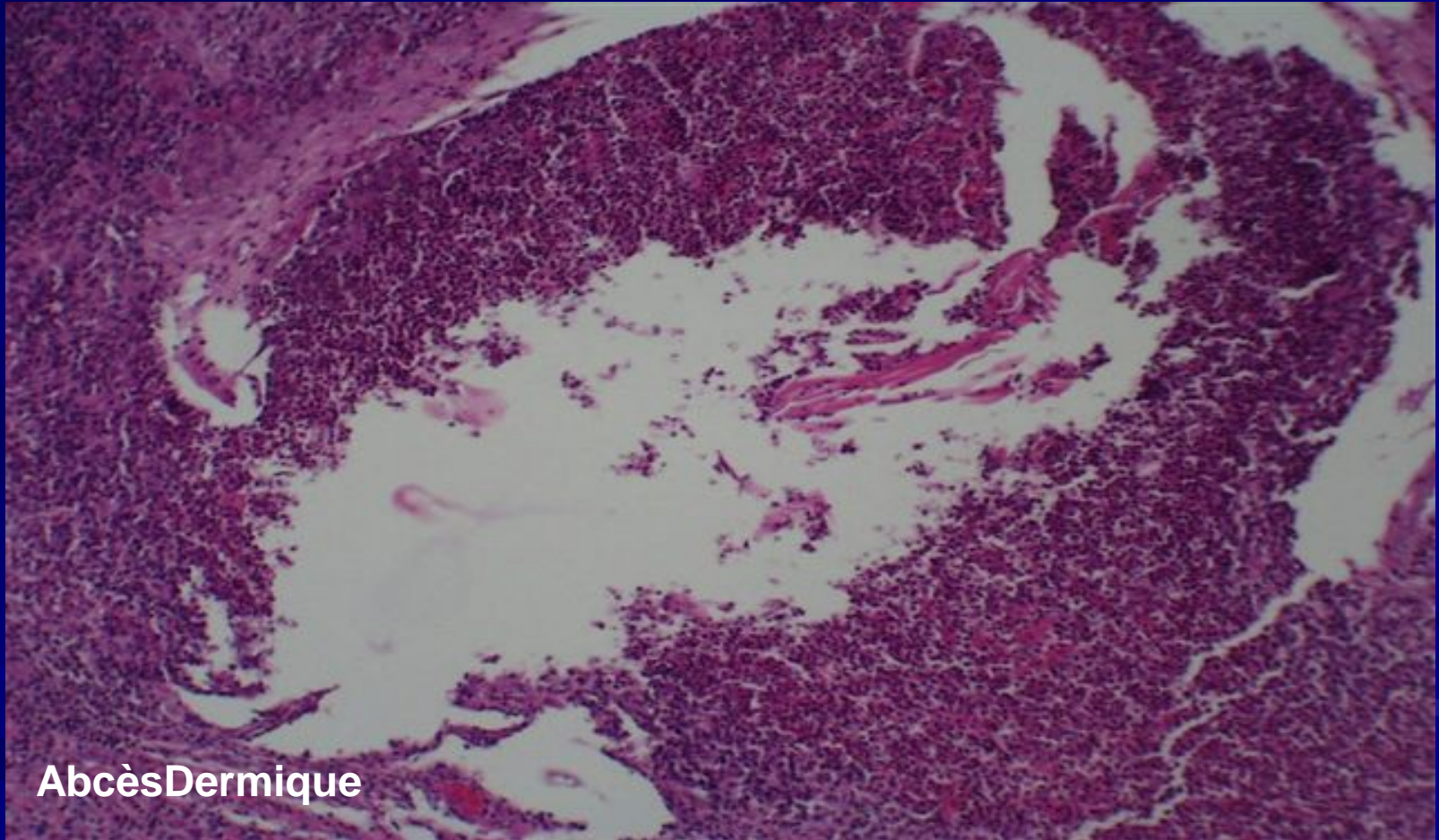


# Pathologie cutanée «tropicale»



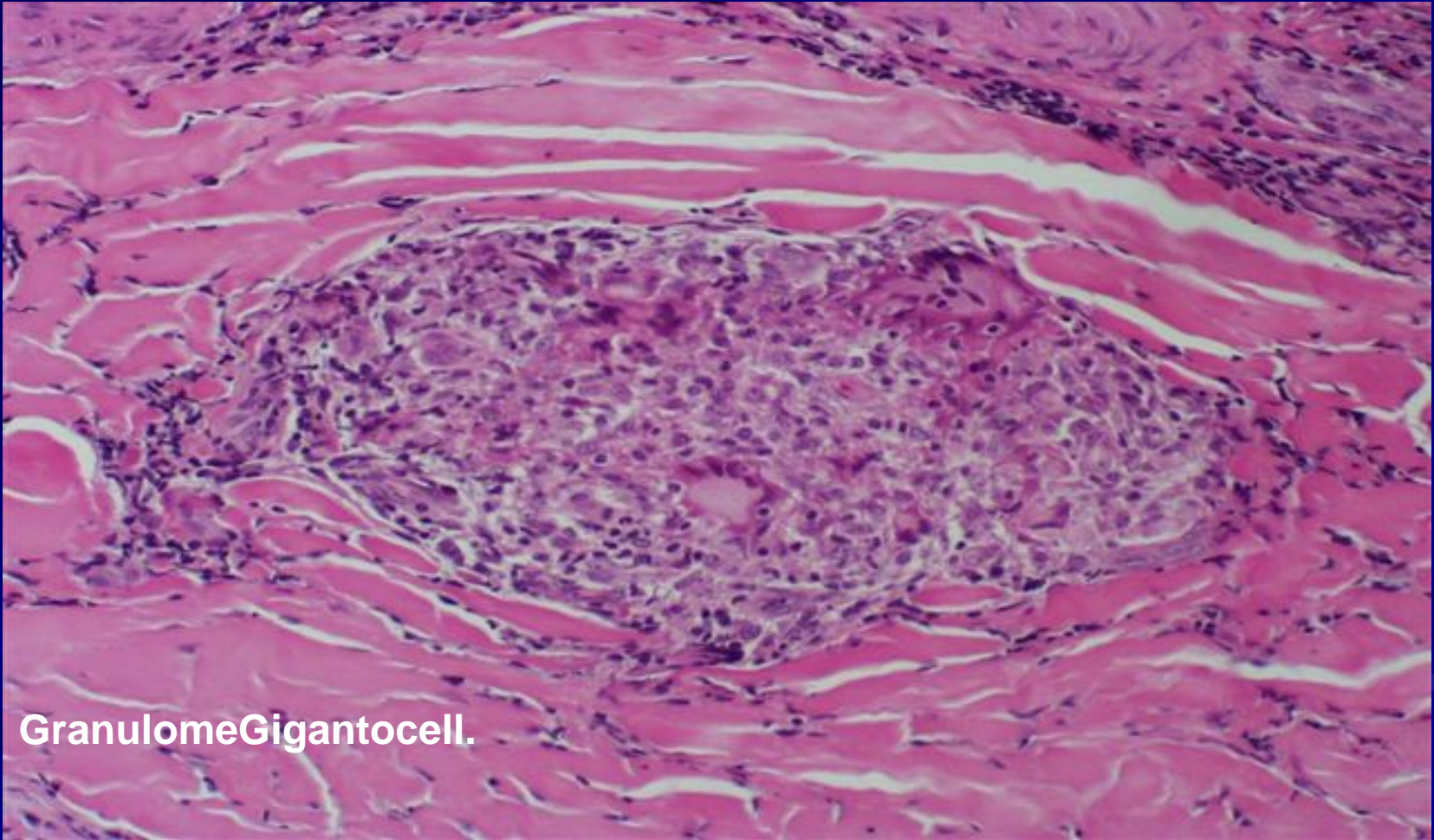
HyperpEpidAbsèsDerme

# Pathologie cutanée «tropicale»



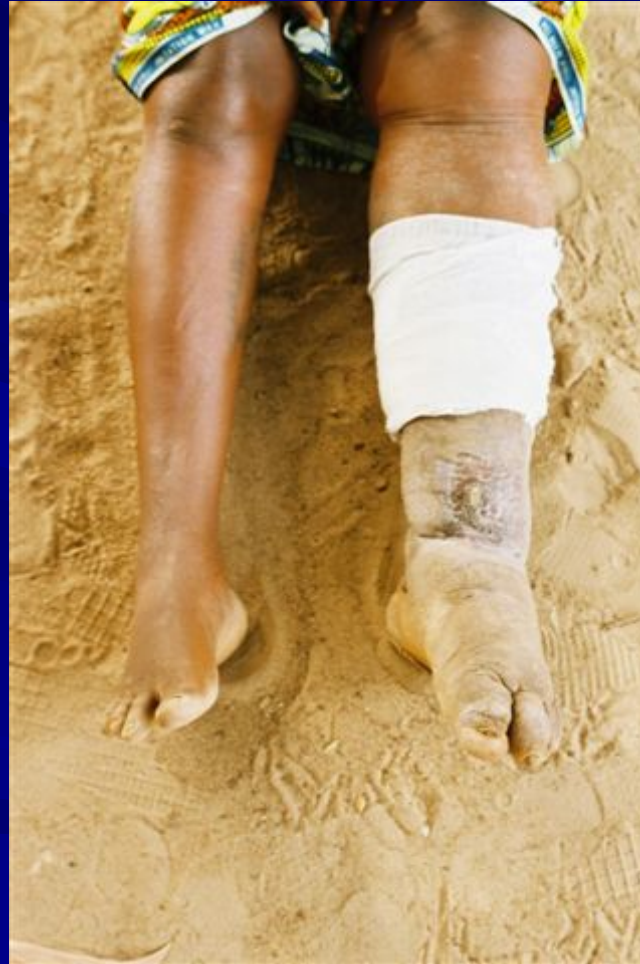Abcès Dermique

# Pathologie cutanée «tropicale»

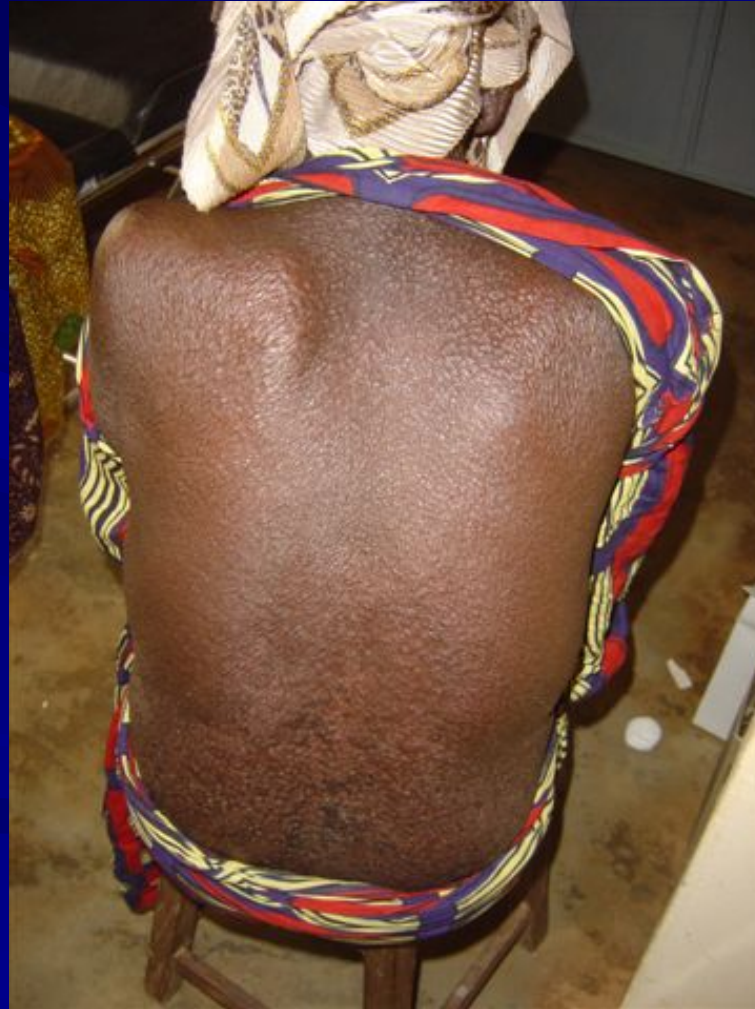

Granulome Gigantocell.

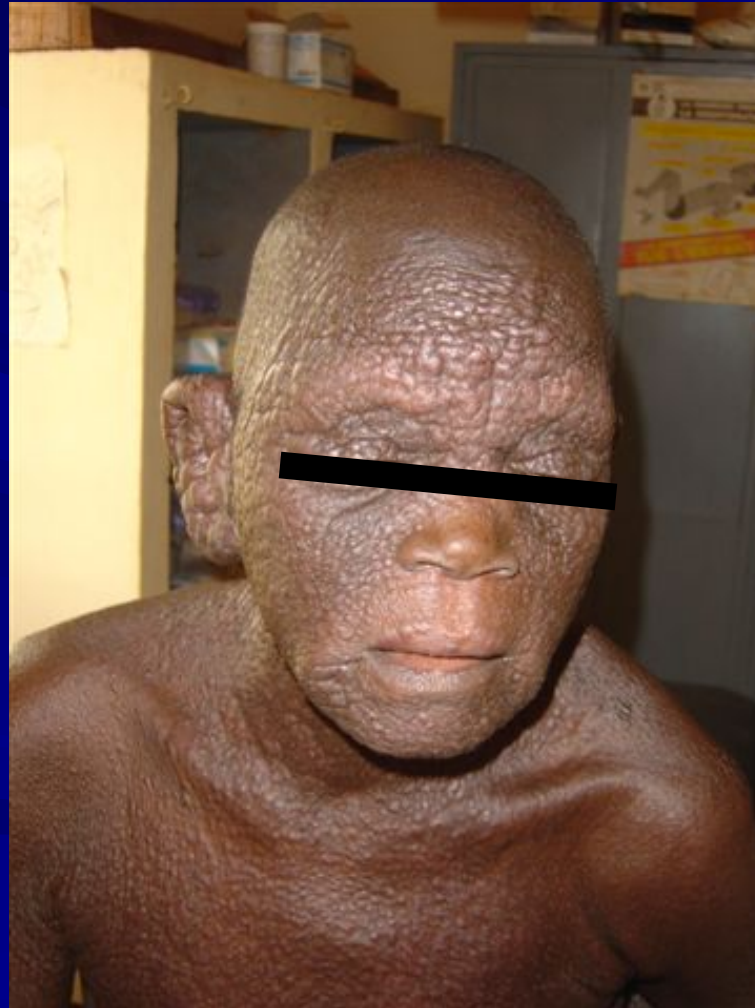# Pathologie cutanée «tropicale»



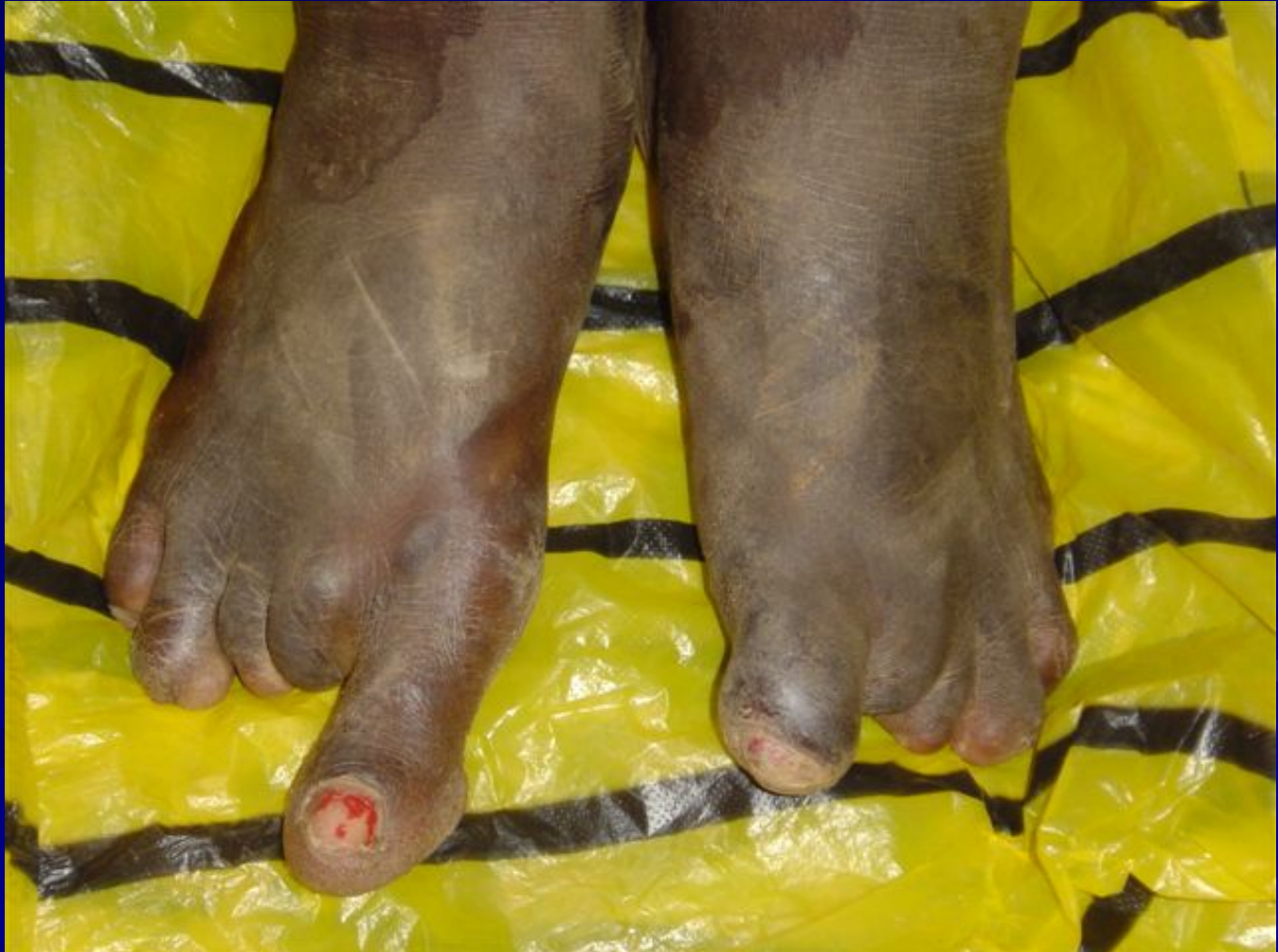# Pathologie cutanée «tropicale»



# Pathologie cutanée «tropicale»



# Pathologie cutanée «tropicale»

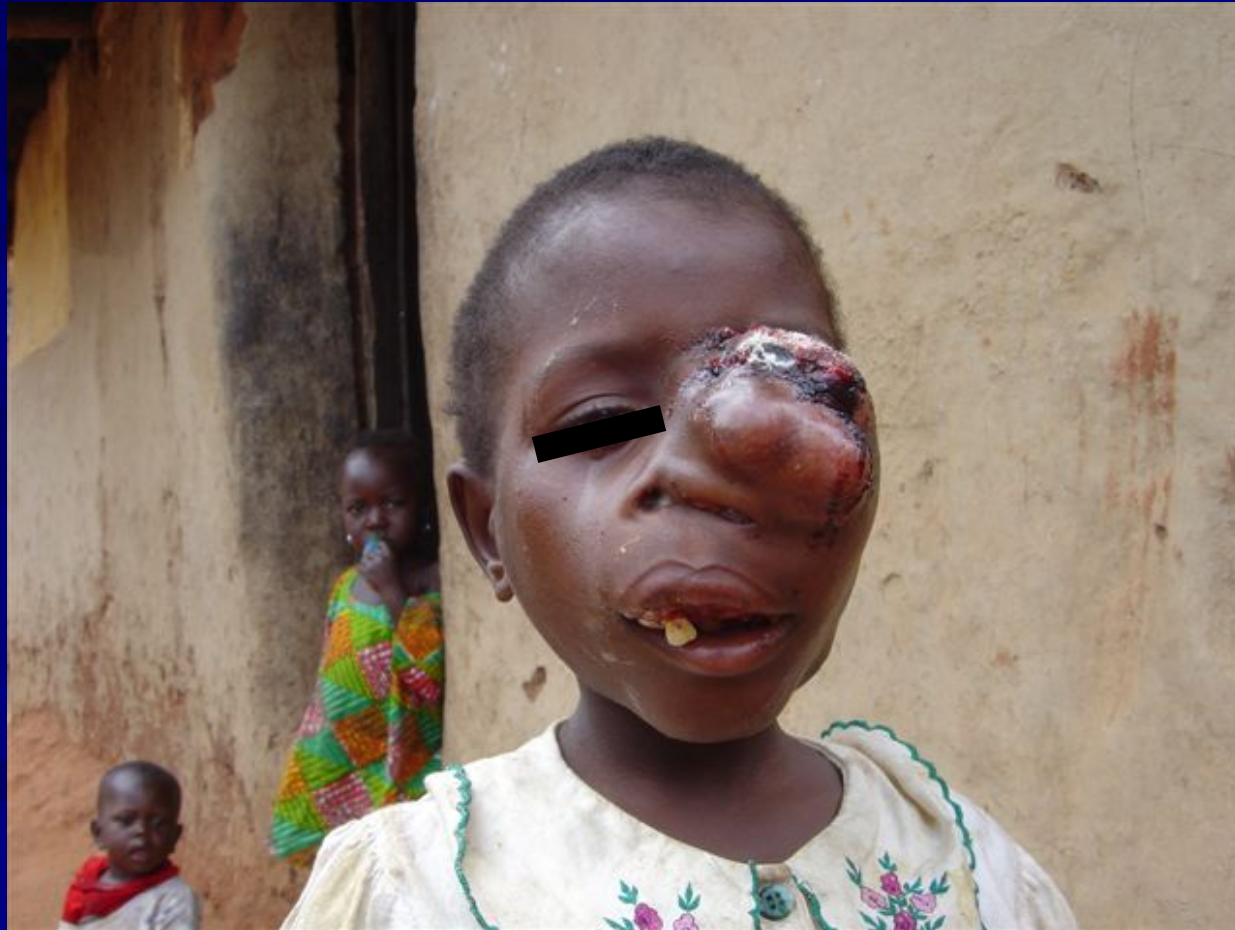



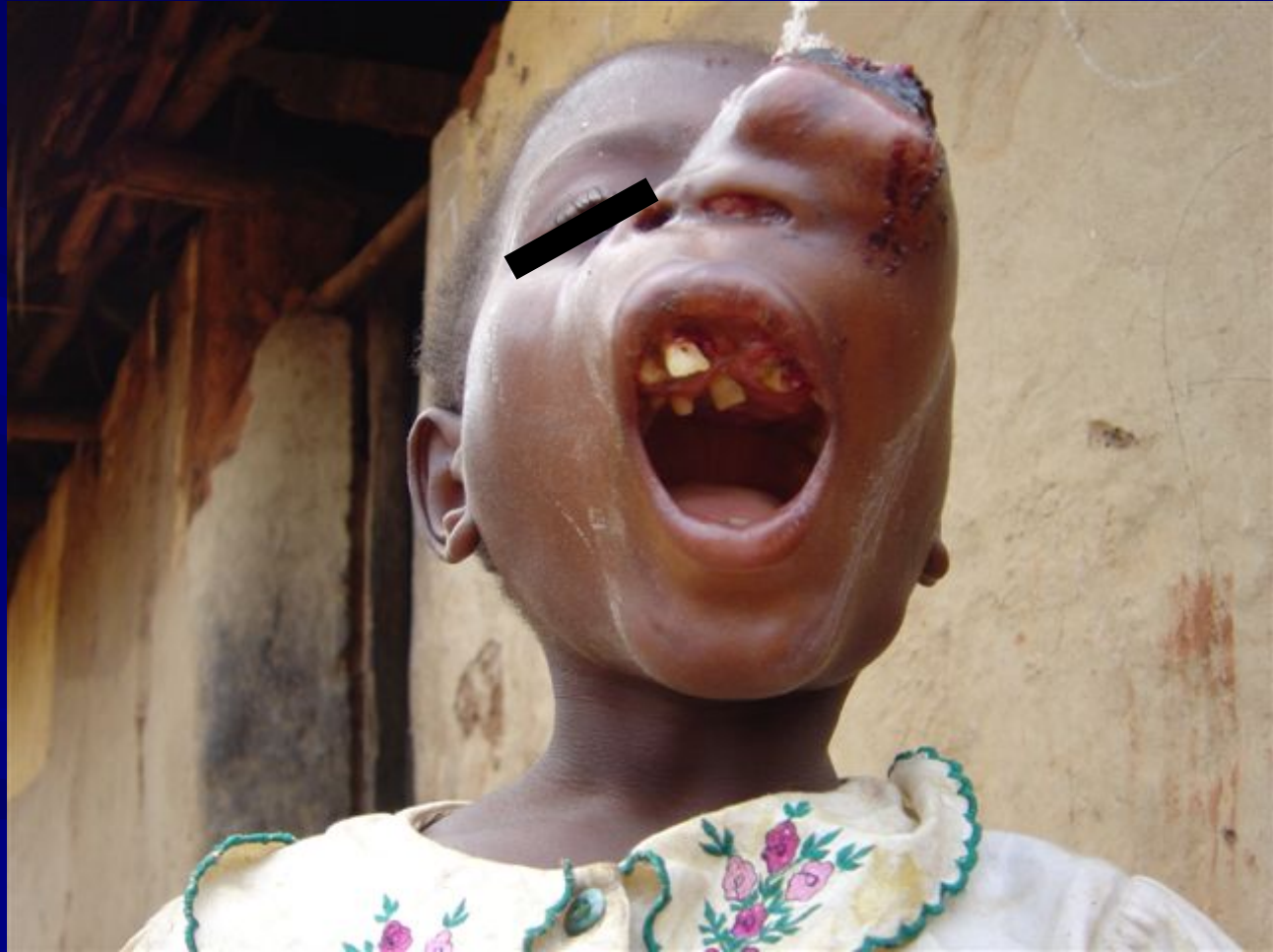# Pathologie cutanée «tropicale»



# Pathologie cutanée «tropicale»



# Pathologie cutanée «tropicale»



«Il y a les très beaux et les très laids.  
Quant à la peau et ses histoires de  
couleurs, ce sont des caprices de la  
géographie, rien de plus.»

*La Petite Marchande de prose* par  
Daniel Pennac